

# Priapismo Mixto: Presentación de un Caso Clínico Inusual con Evolución Compleja y Revisión de la Literatura

## Reporte de Caso

Paloma Garrido-Carrato<sup>1</sup>

<sup>1</sup> Servicio de Urología, Hospital Central de la Defensa Gómez Ulla

Fecha de recepción del manuscrito: 27/Marzo/2025

Fecha de aceptación del manuscrito: 16/Abril/2025

Fecha de publicación: 05/Septiembre/2025

DOI: 10.5281/zenodo.17145222

**Creative Commons:** Esta obra está bajo una Licencia Creative Commons Atribución-No Comercial-Sin Derivadas 4.0 Internacional.

---

### Resumen—

**Introducción:** El priapismo es una urgencia urológica poco frecuente. La coexistencia de mecanismos isquémicos y no isquémicos, aunque inusual, representa un desafío clínico significativo. Reporte de Caso: Varón de 55 años con priapismo de 86 horas tras consumo de mefedrona y sildenafil. Gasometría inicial compatible con priapismo isquémico. Posteriormente, arteriografía evidencia fístula arteriovenosa, tratada con embolización. Se colocó prótesis peneana, retirada por necrosis glandeana e infección. Alta a los 40 días con disfunción eréctil permanente. **Conclusiones:** Se propone el término 'priapismo mixto'. El diagnóstico y manejo deben adaptarse a la fisiopatología cambiante.

Rev Med Clin 2025;9(3):e05092509018

**Palabras clave—**Priapismo, Disfunción eréctil, Fístula arteriovenosa, Embolización, Mefedrona, Sildenafil

---

### Abstract—Mixed Priapism: An Unusual Case Presentation with Complex Evolution and Literature Review

**Introduction:** Priapism is an uncommon urological emergency. The coexistence of ischemic and non-ischemic mechanisms presents diagnostic and therapeutic challenges. **Case report:** A 55-year-old man presented with 86-hour priapism after using mephedrone and sildenafil. Cavernosal gas analysis indicated ischemic priapism. Arteriography revealed an arteriovenous fistula, treated by embolization. A penile prosthesis was placed and removed due to glans necrosis and infection. He was discharged after 40 days with erectile dysfunction. **Conclusions:** We propose the term 'mixed priapism'. Diagnosis and management should dynamically adjust to evolving pathophysiology.

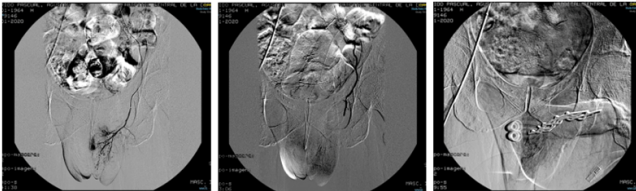
Rev Med Clin 2025;9(3):e05092509018

**Keywords—**Priapism, Erectile dysfunction, Arteriovenous fistula, Embolization, Mephedrone, Sildenafil

---

## INTRODUCCIÓN

El priapismo se define como una erección persistente de más de 4 horas sin estimulación sexual. Se clasifica clásicamente en isquémico y no isquémico. La coexistencia simultánea o secuencial de ambas entidades no ha sido sistemáticamente descrita.<sup>1-3</sup> Este caso documenta una evolución clínica compatible con ambas formas.



**Figura 1:** Arteriografía pélvica selectiva. A: fístula arteriovenosa cavernosa izquierda. B: hiperflujo cavernoso. C: resultado post-embolización.

## REPORTE DE CASO

Varón de 55 años, sin antecedentes de relevancia, consulta por priapismo doloroso de 86 horas. Refirió consumo de mefedrona y sildenafil. Gasometría cavernosa mostró pO<sub>2</sub>: 25 mmHg, pCO<sub>2</sub>: 85 mmHg y pH: 6.9. No hubo respuesta a aspiración, irrigación ni shunt tipo Winter.

Una segunda gasometría mostró valores elevados de oxígeno. La arteriografía evidenció una fístula arteriovenosa cavernosa izquierda (**Figura 1**). Se realizó embolización selectiva.

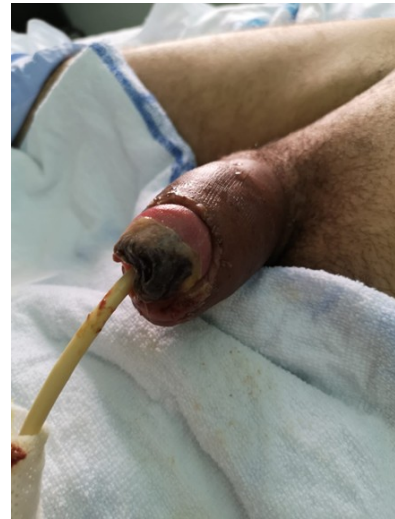
Persistiendo el dolor, se colocó una prótesis peneana. Al día siguiente presentó necrosis glandeana (**Figura 2**), fiebre y secreción purulenta. Se realizó RM que mostró necrosis y absceso intra-cavernoso. Se retiró la prótesis y se instauró tratamiento antibiótico intravenoso intensivo.

El paciente fue dado de alta tras 40 días de ingreso hospitalario, con disfunción eréctil permanente y secuelas estéticas relevantes.

## DISCUSIÓN

Diversos estudios han señalado que el uso de sustancias vasoactivas como la mefedrona y los inhibidores de la fosfodiesterasa tipo 5 puede desencadenar eventos vasculares mixtos en el pene. Wood et al. (2011) describieron los efectos cardiovasculares significativos del consumo recreativo de mefedrona, incluyendo vasodilatación prolongada y alteraciones en el retorno venoso, lo que podría explicar la transición de un priapismo isquémico a uno no isquémico en este tipo de casos.<sup>3-5</sup>

**Datos de contacto:** Paloma Garrido-Carrato, Calle Zurbarán 5, ático. Madrid 28010., Tel: (+34) 650 850 801, palomagarridoc95@gmail.com



**Figura 2:** Necrosis glandeana severa secundaria a infección tras colocación de prótesis peneana.

La literatura reciente sugiere que el priapismo mixto puede ser subdiagnosticado debido a la falta de criterios claros y a la evolución dinámica del cuadro clínico (**Tabla 1**). En una revisión sistemática realizada por Salonia et al. (2022), se destaca la necesidad de repetir estudios de imagen y gasometrías cavernosas cuando los hallazgos clínicos iniciales no concuerdan con la evolución del paciente, tal como ocurrió en nuestro caso.<sup>4</sup>

Por otro lado, las complicaciones infecciosas tras la colocación de prótesis peneanas, especialmente en un entorno isquémico previo, representan una situación de alto riesgo. Burnett y Bivalacqua (2007) mencionan que la implantación protésica en tejidos comprometidos puede acelerar procesos necróticos, justificando la necesidad de una vigilancia estrecha postoperatoria y una indicación prudente del procedimiento.<sup>6</sup>

Este caso plantea la existencia de un fenotipo mixto de priapismo, donde mecanismos de bajo y alto flujo coexisten o evolucionan de forma secuencial (**Figura 3**). El uso de drogas vasoactivas puede alterar la fisiología vascular y provocar presentaciones atípicas. La arteriografía fue clave para el diagnóstico definitivo. El tratamiento debe adaptarse dinámicamente, considerando la posibilidad de infección en el contexto de isquemia tisular previa.

## CONCLUSIÓN

El "priapismo mixto" representa una entidad rara y compleja. Este caso subraya la necesidad de mantener una vigilancia diagnóstica continua y de aplicar un abordaje escalonado e individualizado.

## RESPONSABILIDADES ÉTICAS

Los autores declaran que para esta investigación no se han realizado experimentos en seres humanos ni en animales.

Tipo de Priapismo	Características clínicas	Tratamiento
Isquémico	Doloroso, sangre desoxigenada, bajo flujo	Urgente: aspiración, irrigación, shunt
No isquémico	Indoloro, sangre oxigenada, alto flujo	Observación o embolización selectiva
Mixto	Evolución variable, coexistencia de síntomas	Individualizado según etapa y hallazgos

Tabla 1: Comparación entre tipos de priapismo.

### Pathophysiology of Mixed Priapism

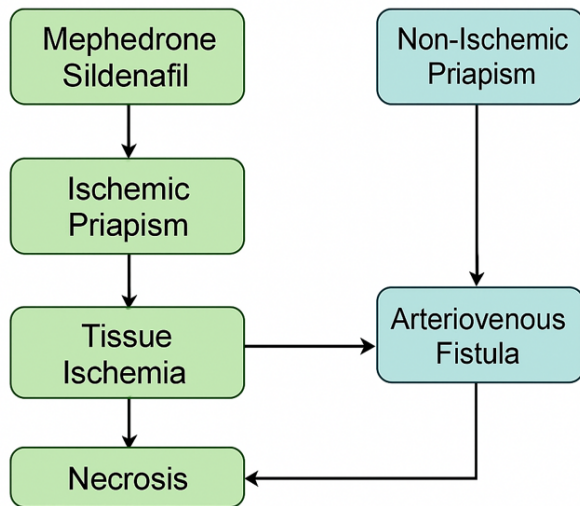


Figura 3: Fisiopatología del priapismo mixto.

### REFERENCIAS

- [1] Broderick GA. Priapism and sickle-cell anemia: diagnosis and nonsurgical therapy. *J Sex Med.* 2012;9(1):88–103. <https://doi.org/10.1111/j.1743-6109.2011.02519.x>
- [2] Montague DK, et al. American Urological Association guideline on the management of priapism. *J Urol.* 2003;170(4):1318–24. <https://doi.org/10.1097/01.ju.0000091161.54496.1c>
- [3] Ralph DJ, et al. The management of priapism in clinical practice. *Nat Rev Urol.* 2010;7(4):223–35. <https://doi.org/10.1038/nrurol.2010.33>
- [4] Salonia A, et al. European Association of Urology Guidelines on Priapism. *Eur Urol.* 2022;82(4):389–404. <https://doi.org/10.1016/j.eururo.2022.06.019>
- [5] Spycher MA, Hauri D. The ultrastructure of the erectile tissue in priapism. *J Urol.* 1986;135:142–7. [https://doi.org/10.1016/S0022-5347\(17\)45842-6](https://doi.org/10.1016/S0022-5347(17)45842-6)
- [6] Wood DM, et al. Recreational use of mephedrone: widespread evidence of neurological and cardiovascular effects. *QJM.* 2011;104(11):881–6. <https://doi.org/10.1093/qjmed/hcr103>
- [7] Burnett AL, Bivalacqua TJ. Priapism: current principles and practice. *Urol Clin North Am.* 2007;34(4):631–42. <https://doi.org/10.1016/j.ucl.2007.08.002>

### FINANCIAMIENTO

El financiamiento del trabajo fue cubierto por los autores.

### CONFLICTO DE INTERÉS

Los autores niegan presentar conflictos de interés en éste trabajo