

Fracaso Renal Agudo por Aciclovir Resuelto Tras Sustituirlo por Famciclovir

Reporte de Caso

Sara Miguel-Álvarez¹, Virginia Víctor-Palomares¹, Juncal Pérez-Somarriba¹ y Vicente Estrada-Pérez¹

¹ Servicio de Enfermedades infecciosas (Medicina interna), Hospital Clínico San Carlos de Madrid (España)

Fecha de recepción del manuscrito: 23/Marzo/2025

Fecha de aceptación del manuscrito: 10/Abril/2025

Fecha de publicación: 10/Septiembre/2025

DOI: 10.5281/zenodo.17155105

Creative Commons: Esta obra está bajo una Licencia Creative Commons Atribución-No Comercial-Sin Derivadas 4.0 Internacional.

Resumen—

El virus herpes simple 2 (VHS-2) es un patógeno frecuente que cursa habitualmente de forma asintomática o causando infecciones mucocutáneas leves. Tras la primoinfección se acantona en los ganglios linfáticos, y tras un periodo de latencia puede reactivarse y producir infecciones graves a otros niveles, como en el sistema nervioso central (SNC). Estas se tratan con aciclovir, un inhibidor de la ADN polimerasa que en su forma intravenosa alcanza concentraciones adecuadas en LCR; sin embargo, puede generar toxicidad, sobre todo a nivel renal y neurológico. Presentamos un caso de meningitis por VHS-2 en un paciente que desarrolló neurotoxicidad y nefrotoxicidad por aciclovir; ambas se resolvieron tras su sustitución por famciclovir, lo que sugiere la necesidad de estudios adicionales para evaluar la seguridad y eficacia del antiviral en este contexto.

Rev Med Clin 2025;9(3):e10092509020

Palabras clave—Aciclovir, Famciclovir, Nefrotoxicidad, Meningitis, VHS-2

Abstract—Acyclovir-induced Acute Kidney Injury Resolved After Switching to Famciclovir

The herpes simplex virus type 2 (HSV-2) is a common pathogen that typically presents asymptotically or causes mild mucocutaneous infections. Following primary infection, it establishes latency in the ganglia and can later reactivate, leading to severe infections at other sites, such as the central nervous system (CNS). These infections are treated with acyclovir, a DNA polymerase inhibitor that, in its intravenous form, achieves adequate cerebrospinal fluid (CSF) concentrations. However, it may cause neurotoxicity and nephrotoxicity. We present a case of HSV-2 meningitis in a patient who developed neurotoxicity and nephrotoxicity due to acyclovir. Both resolved after switching to famciclovir, highlighting the need for further studies to assess the safety and efficacy of this antiviral in this context.

Rev Med Clin 2025;9(3):e10092509020

Keywords—Acyclovir, Famciclovir, Nephrotoxicity, Meningitis, HSV2

INTRODUCCIÓN

El virus herpes simple 2 (VHS-2) es un patógeno muy frecuente, con una prevalencia mundial del 13%.¹ Su transmisión es por contacto sexual, causando infecciones mucocutáneas. El virus establece latencia en los ganglios linfáticos lumbares y sacros. La inmunocompetencia del huésped favorece la infección asintomática o leve y autolimitada; sin embargo, un déficit inmunitario predispone a la evolución a meningitis, neumonitis y hepatitis.¹

Es posible que una viremia secundaria a infección orogenital evolucione a infecciones del sistema nervioso central (SNC). La encefalitis herpética por VHS-2 es rara, más frecuente en el paciente inmunodeprimido y potencialmente grave. Se caracteriza por fiebre, cefalea, focalidad neurológica (preferencia por troncoencéfalo) e incluso crisis convulsivas focales.² Sin embargo, la meningitis por VHS-2 es la causa más frecuente de meningitis aséptica (de hecho, aunque poco frecuente puede ser el único signo de primoinfección por VHS-2); cursa con cefalea, fotofobia, rigidez de nuca, náuseas y vómitos.^{2,3} Ambas infecciones se tratan con aciclovir 10 mg/kg/8h intravenoso; recomendaciones actuales aconsejan prolongar el tratamiento intravenoso hasta 2 semanas en la encefalitis.⁴

REPORTE DE CASO

Varón de 42 años sin antecedentes de interés acude a urgencias por fiebre de hasta 38°C en las últimas 24 horas, cefalea de tipo opresivo en región frontoparietal, epigastralgia, astenia y mialgias. Asocia dolor cervical más acusado con maniobras de Valsalva. Como antecedente epidemiológico, su ex pareja - con la que tuvo contacto hace una semana- está ingresada por meningitis meningocócica.

A la exploración física destacaba febrícula (37.6°C), sin repercusión hemodinámica (tensión arterial 110/70 mmHg, frecuencia cardiaca 87 lpm, SpO2 98 % basal). Bien hidratado y perfundido, sin lesiones dérmicas ni focalización neurológica. El análisis de sangre mostró elevación de PCR sin otros hallazgos.

Ante sospecha de meningitis por fiebre, cefalea y el antecedente epidemiológico, en Urgencias realizaron TC de cráneo (que fue normal) y punción lumbar, e iniciaron tratamiento empírico con ceftriaxona, vancomicina y aciclovir. En el análisis de líquido cefalorraquídeo (LCR) destacó proteinorraquia y pleocitosis de predominio mononuclear (Tabla 1). El cultivo del LCR fue negativo por lo que se realizó un panel de PCR múltiple en LCR, con resultado positivo para VHS-2. Por lo tanto, se trataba de una meningitis aséptica por VHS-2. Con este hallazgo se suspendieron los antibióticos y se mantuvo aciclovir intravenoso a dosis 750 mg/8h (peso aproximado del paciente: 75 kg) e ingresó en planta de Enfermedades infecciosas.

En planta presentó buena evolución clínica, con mejoría de los síntomas. Sin embargo, tuvo un episodio nocturno de alucinosis visuales autolimitadas que interpretamos secundarias al aciclovir. Además, a las 24 horas del inicio del tratamiento objetivamos elevación de creatinina. Ajustamos la dosis de aciclovir según el filtrado, pero pese a ello el fracaso renal continuó empeorando, con cifra pico de 5,15 mg/dl de creatinina a las 48 horas. Se realizó eco-doppler renal, que fue normal, y valoración por Nefrología, quienes sospecharon una nefropatía por cristales por la presentación tan rápida del fallo renal.

Parámetro	Valor	Rango de Referencia
Turbidez	Ligeramente turbio	
Color	Incoloro	-
Hematíes	10/ μ l	0-5
Células nucleadas	305/ μ l	0-5
Polimorfonucleares	10 %	-
Mononucleares	99 %	-
Glucosa	49 mg/dl	40-70 mg/dl
Porteínas	113 mg/dl	14-45 mg/dl
Adenosina-desaminasa	<2 U/l	2-10 U/l
Lactato deshidrogenasa	<50 U/l	-
Lactato	2.6 mmol/l	1-2.1 mmol/l

Tabla 1: valores del Líquido Cefalorraquídeo de ingreso.

En base a lo anterior, iniciamos sueroterapia y decidimos suspender el aciclovir intravenoso y sustituirlo por famciclovir oral ajustado a función renal (500 mg/24h) por su perfil más seguro (5). El paciente no volvió a tener alucinosis. Además, la creatinina fue disminuyendo progresivamente hasta la práctica resolución del fracaso renal (Figura 1). Finalmente, tras una semana de tratamiento antiviral y RM cerebral normal, se dio el alta hospitalaria. A los 5 días evaluamos al paciente en consulta, que se encontraba asintomático y con creatinina de 1.11 mg/dl.

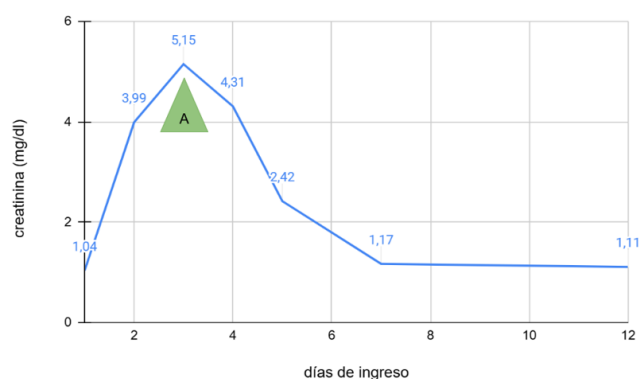


Figura 1: Evolución de las cifras de creatinina. A: suspensión de aciclovir e inicio de famciclovir.

DISCUSIÓN

La mayoría de los fármacos utilizados para el tratamiento de VHS-2 son análogos de nucleósidos. El aciclovir es uno

de los más utilizados,⁶ actúa inhibiendo la ADN polimerasa del virus.⁷ Se caracteriza por tener baja biodisponibilidad oral (30%)⁶ y eliminación renal. Sin embargo, su forma intravenosa es de elección para el tratamiento de la encefalitis y meningitis por VHS^{7,8} por alcanzar concentraciones terapéuticas en LCR.⁷

Este fármaco es insoluble en orina: puede precipitar en forma de cristales y causar fracaso renal agudo por obstrucción tubular;⁹ también puede desarrollar daño renal por toxicidad tubular directa o por lesión vascular. El riesgo se minimiza con hidratación y ajuste de dosis según niveles de creatinina.¹⁰

En caso de deterioro de la función renal - ya sea previa o secundaria al aciclovir - disminuye la excreción y aumenta la vida media del fármaco de 2 a 14 horas. La acumulación de aciclovir y de su metabolito (9-carboximetoximetilguanina) puede causar neurotoxicidad. Por orden de incidencia, las manifestaciones clínicas son desorientación, disminución de nivel de consciencia, alucinaciones, agitación y disartria.¹¹

El famciclovir es otro análogo de nucleósido, profármaco del penciclovir. Está indicado para el tratamiento del herpes zóster y del herpes genital. Su biodisponibilidad oral es mayor (73%) pero su limitada capacidad para atravesar la barrera hematoencefálica lo hace inapropiado para el manejo inicial de encefalitis o meningitis herpética.⁶

Como antiviral con estructura molecular y mecanismo de acción similar al aciclovir, también puede generar neurotoxicidad y nefrotoxicidad,¹² entre otros múltiples eventos adversos descritos. Sin embargo, estos son poco frecuentes⁵ y no se dispone de datos de seguridad a largo plazo.

Son varios los casos descritos en la literatura de pacientes que desarrollan fracaso renal agudo durante el tratamiento con aciclovir y que se resuelven tras sustituirlo por famciclovir e iniciar sueroterapia.^{13,14} Podría deberse a que el famciclovir tiene mejor perfil de seguridad en insuficiencia renal porque no se metaboliza en cristales insolubles como el aciclovir, si bien falta evidencia científica que explique esta respuesta. Por el momento no hay recomendaciones clínicas que avalen el cambio de antiviral a famciclovir en caso de nefrotoxicidad¹³ pero podría abrir una línea de investigación como alternativa en aquellos casos en los que el daño renal asociado a aciclovir obliga a discontinuar el tratamiento.

Lo interesante del caso reportado es la mejoría de la función renal con famciclovir tras fracaso renal agudo provocado por aciclovir, pero aún faltan estudios que apoyen este cambio.

RESPONSABILIDADES ÉTICAS

Los autores declaran que para esta investigación no se han realizado experimentos en seres humanos ni en animales.

FINANCIAMIENTO

El financiamiento del trabajo fue cubierto por los autores.

CONFLICTO DE INTERÉS

Los autores niegan presentar conflictos de interés en este trabajo

REFERENCIAS

- [1] Zhu S, Viejo-Borbolla A. Pathogenesis and virulence of herpes simplex virus. *Virulence* [Internet]. [citado 23 de noviembre de 2024];12(1):2670-702. Disponible en: <https://www.ncbi.nlm.nih.gov/pmc/articles/PMC8923070/>. DOI: 10.1080/21505594.2021.1982373
- [2] Gundamraj S, Hasbun R. The Use of Adjunctive Steroids in Central Nervous Infections. *Front Cell Infect Microbiol*. 2020;10:592017. DOI: 10.1097/QCO.0000000000000922
- [3] Rozenberg F. Virus herpes simplex et infections du système nerveux central: encéphalite, méningite, myélite. *Virologie* [Internet]. 1 de septiembre de 2020 [citado 23 de noviembre de 2024];24(5):283-94. Disponible en: https://www.jle.com/fr/revues/vir/e-docs/virus_herpes_simplex_et_infections_du_systeme_nerveux_central_encephalite_meningite_myelite_318783/article.html?tab=texte. DOI: 10.1684/vir.2020.0862
- [4] J. Mensa. Guía de terapéutica antimicrobiana. 34a ed. Barcelona.
- [5] Fang R, Zhou Y, Han L, Chen W, Guan N, Li J. Pharmacovigilance study of famciclovir in the Food and Drug administration adverse event reporting system database. *Sci Rep*. 19 de noviembre de 2024;14(1):28637. DOI: 10.1038/s41598-024-80236-1
- [6] Sadowski LA, Upadhyay R, Greeley ZW, Margulies BJ. Current Drugs to Treat Infections with Herpes Simplex Viruses-1 and -2. *Viruses* [Internet]. julio de 2021 [citado 24 de noviembre de 2024];13(7):1228. Disponible en: <https://www.mdpi.com/1999-4915/13/7/1228>. DOI: 10.3390/v13071228
- [7] Cunha BA, Baron J. The pharmacokinetic basis of oral valacyclovir treatment of herpes simplex virus (HSV) or varicella zoster virus (VZV) meningitis, meningoencephalitis or encephalitis in adults. *J Chemother* [Internet]. 4 de marzo de 2017 [citado 26 de noviembre de 2024];29(2):122-5. DOI: 10.1179/1973947815Y.00000000065
- [8] Tunkel AR, Glaser CA, Bloch KC, Sejvar JJ, Marra CM, Roos KL, et al. The Management of Encephalitis: Clinical Practice Guidelines by the Infectious Diseases Society of America. *Clin Infect Dis* [Internet]. 1 de agosto de 2008 [citado 26 de noviembre de 2024];47(3):303-27. DOI: 10.1086/589747
- [9] Coscojuela Otto A, Peña Porta JM, Álvarez Lipe R. Fracaso renal agudo secundario a aciclovir. *Med Clínica* [Internet]. 10 de enero de 2020 [citado 24 de noviembre de 2024];154(1):36. Disponible en: <https://www.sciencedirect.com/science/article/pii/S0025775319302933>. DOI: 10.1016/j.medcli.2019.03.031
- [10] Xu R, Gao Q, Zhang Y, Lin Y, Li Y, Su L, et al. Associations between Different Antivirals and Hospital-Acquired Acute Kidney Injury in Adults with Herpes Zoster. *Clin*

- J Am Soc Nephrol [Internet]. junio de 2024 [citado 24 de noviembre de 2024];19(6):694. Disponible en: https://journals.lww.com/cjasn/abstract/2024/06000/associations_between_different_antivirals_and.5.aspx. DOI:10.2215/CJN.0000000000000452
- [11] Vonberg FW, Dawson A, Scott G, Davies N. Aciclovir-induced neurotoxicity. *Pract Neurol*. abril de 2023;23(2):157-9. DOI: 10.1136/pn-2022-003597
- [12] Olar P, Garg AX, Weir MA, Ahmadi F, McArthur E, Lam NN, et al. Higher dose antiviral therapy for herpes infections is associated with a risk of serious adverse events in older adults with chronic kidney disease. *Pharmacol Res Perspect* [Internet]. 20 de octubre de 2024 [citado 24 de noviembre de 2024];12(6):e70028. Disponible en: <https://www.ncbi.nlm.nih.gov/pmc/articles/PMC11491552/>. DOI: 10.1002/prp2.70028
- [13] Yoon H, Rhew KY. Famciclovir as an antiviral agent for a patient with acute renal failure. *Int J Clin Pharm* [Internet]. 1 de abril de 2013 [citado 24 de noviembre de 2024];35(2):173-5. Disponible en: <https://link.springer.com/article/10.1007/s11096-012-9737-9>. DOI: 10.1007/s11096-012-9737-9
- [14] Htwe TH, Bergman S, Koirala J. Famciclovir substitution for patients with acyclovir-associated renal toxicity. *J Infect*. septiembre de 2008;57(3):266-8. DOI: 10.1016/j.jinf.2008.06.008