

## Instantánea Clínica

# Luxación Anterior de la Articulación Coxofemoral

Luis Gerardo Domínguez-Gasca, Jorge Enrique Soria-Santoyo, Ricardo Marín Purata-Kury, Jorge Magaña-Reyes

30 de Septiembre del 2019

### INTRODUCCIÓN

**M**asculino de 37 años de edad, de oficio albañil, sin antecedentes de importancia, quien 30 minutos antes de su llegada a urgencias, quedo colgando de miembro pélvico izquierdo de andamio colocado a 5 metros de altura, sufriendo caída sobre terreno de tierra, manifiesta dolor intenso en cadera izquierda; a la exploración deformidad de miembro pélvico izquierdo pálido y frío, en rotación externa, abducción y alargamiento de 3 cm en relación al contralateral, dolor intenso a la palpación de región inguinal izquierda, palpándose masa ósea correspondiendo a cabeza de fémur, ausencia de pulsos inguinal, poplíteo y pedio, con llenado capilar retardado 20 segundos, resto de exploración normal; con diagnóstico de luxación anterior de cadera se solicita tomografía computarizada corroborando luxación antero-inferior (obturatriz) de articulación coxofemoral izquierda (Figura 1 y 2); Tras anestesia general se procede a reducción con maniobras de tracción longitudinal aducción y rotación interna, restituyéndose de inmediato los pulsos inguinal poplíteo y pedio izquierdos al igual que se encontró normalidad en el llenado capilar; se efectuó ultrasonido doppler para valorar permeabilidad venosa y arterial, encontrándolas normales; se prescribieron 40 mg de enoxaparina subcutánea, dándose de alta 24 horas después con dabigatrán 220 mg/día por 20 días, marcha con muletas axilares si apoyo por 10 días y posteriormente a tolerancia, retirándose muletas a los 20 días, en consulta externa se dio de alta asintomático, con movimientos completos de cadera, marcha normal y asintomático.

La luxación de la articulación coxofemoral representa el 2-5 % de todas las luxaciones traumáticas. Se clasifica en central, posterior y anterior, correspondiendo 90 % de los casos a luxación posterior, la luxación anterior de cadera (LAC) es una lesión poco frecuente (7-13 % de todas las luxaciones de cadera). Se produce normalmente por una caída con golpe sobre el muslo cuando la cadera está en abducción y rotación externa. Se le observa con mayor frecuencia entre los 20 y 30 años de edad en el género masculino (75 % de las veces).<sup>1</sup> A la LAC se le cataloga de acuerdo a la clasificación de Epstein y Harvey en:<sup>2</sup> a) inferior u obturatriz, cuando la cabeza femoral queda en la región del agujero obturador (70 a 90 % de las veces) y, b) superior o púbrica, cuando la cabeza femoral se dispone en la región del ilíaco o del pubis. A la exploración, el paciente presenta la cadera con marcada abducción, flexión y rotación externa, radiológicamente puede confundirse con luxación posterior de cadera; la LAC puede asociarse a otras lesiones como son las fracturas impactadas de la cabeza femoral, en 15 a 35 % de los casos y a fracturas del acetábulo en 4 % de los pacientes.

Su tratamiento, representa una urgencia, debiendo reducirse lo antes posible para evitar complicaciones como: la necrosis avascular de la cabeza femoral, artritis postraumática, inestabilidad articular, lesión neurovascular y calcificación heterotópica periarticular.<sup>3</sup> El riesgo de osteonecrosis de la cabeza femoral está en relación con el tiempo transcurrido antes de la reducción, variando de 5 % en la reducción antes de 6 horas hasta 50 % en reducciones tardías,

### Autores:

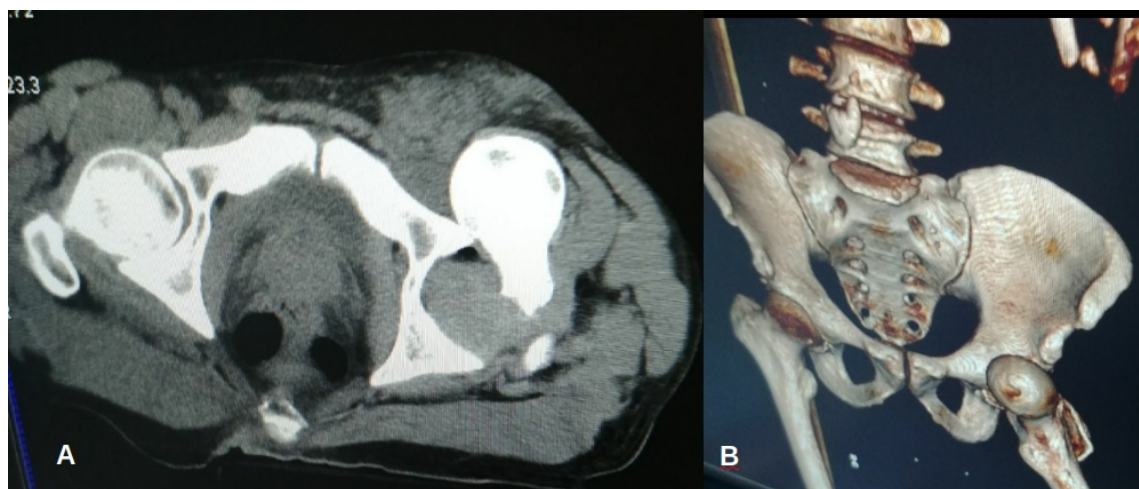
El Dr Luis Gerardo Domínguez Gasca y el Dr. Ricardo Marín Purata-Kury son médicos residentes de Traumatología y Ortopedia de la División de Cirugía del Hospital General de León, Guanajuato; El Dr. Jorge Enrique Soria-Santoyo es médico ortopedias de la División de Cirugía del Hospital General de León, Guanajuato; El Dr. Jorge Magaña-Reyes es médico radiólogo adscrito al Departamento de Imagenología del Hospital Ángeles de León, Guanajuato

### Correspondencia:

Dr. Luis Gerardo Domínguez-Gasca. email: luisdom88@hotmail.com

otra complicación importante es la trombosis venosa profunda. Habitualmente de no existir contraindicaciones la reducción cerrada resuelve el 90% de las luxaciones; requiriéndose la reducción abierta (2 a 15% de los casos) ante: a) luxación irreductible, b) inestabilidad persistente posterior a la reducción, c) fractura de cabeza femoral y/o cuello femoral, d) fractura de acetábulo y, e) déficit neurovascular tras la reducción, la incidencia de luxación recidivante es hasta de

12%. Se recomienda realizar tomografía computarizada post-reducción para valorar posibles fracturas que no se vean en la radiografía simple.<sup>4</sup> El pronóstico de la luxación anterior de cadera es mejor que el de la luxación posterior. Se recomienda realizar un seguimiento con radiografías de control cada 3-6 meses hasta los 2 años tras la lesión para valorar a aparición de una posible osteonecrosis de la cabeza femoral.



**Figura 1.** A. Tomografía computarizada en corte axial a nivel de pelvis mostrando luxación anterior de articulación coxofemoral izquierda. B. Imagen de reconstrucción 3D de pelvis, mostrando luxación antero-inferior (obturatriz) de articulación coxofemoral izquierda, nótese la rotación externa y abducción del fémur.

## REFERENCIAS

1. Clegg TE, Roberts CS, Greene JW, Prather BA. Hip dislocations—epidemiology, treatment, and outcomes. *Injury*. 2010 ;41:329-334.
2. Epstein HC, Harvey JP, Jr Traumatic anterior dislocations of the hip: management and results. An analysis of fifty-five cases. *J Bone Joint Surg Am* 1972; 54:1561-1562.
3. Waddell BS, Mohamed S, Trey GJ, Meyer MS. A Detailed Review of Hip Reduction Maneuvers: A Focus on Physician Safety and Introduction of the Waddell Technique *Orthop Rev (Pavia)*. 2016; 8: 6253-6255.
4. Wylie JD, Abtahi AM, Beckmann JT, Maak TG, Aoki SK. Arthroscopic and imaging findings after traumatic hip dislocation in patients younger than 25 years of age. *J Hip Preserv Surg*. 2015; 2:303-309.