

Feohifomicosis Cerebral: Un Reporte de Caso

Reporte de Caso

Johnier Eduardo Quintero-Ropero¹, Wiston Alberto Rodríguez-Rocha¹, Isabela Pedrozo-Jerez¹ y Jose Rodolfo Prada-Davila¹

¹ Universidad Autónoma de Bucaramanga

Fecha de recepción del manuscrito: 17/Noviembre/2024

Fecha de aceptación del manuscrito: 31/Diciembre/2024

Fecha de publicación: 02/Enero/2025

DOI: 10.5281/zenodo.14641057

Creative Commons: Esta obra está bajo una Licencia Creative Commons Atribución-No Comercial-Sin Derivadas 4.0 Internacional.

Resumen—

Introducción: La feohifomicosis es una infección fúngica causada por hongos dematiáceos, los cuales tienen melanina en su pared celular. Cuando se produce una infección por estos a nivel cerebral se le denomina feohifomicosis cerebral, dentro del cual su principal agente causante es el hongo *Cladophialophora bantiana*. El objetivo de este artículo es describir los hallazgos clínicos presentes en una neuroinfección por hongos dematiáceos. **Reporte de Caso:** Presentamos el caso de un paciente masculino que consultó por cefalea, náuseas, vómitos y alteración del estado de conciencia, con una resonancia magnética cerebral que revela hidrocefalia y aumento en la intensidad de señal a nivel del sistema ventricular III, IV y ventrículos laterales. Se llevó a procedimiento quirúrgico para ventriculostomía externa y toma de muestras en donde se evidenciaron estructuras micóticas compatibles con "Aspergilloma", por lo que fue tratado con voriconazol, con fracaso terapéutico y posterior defunción. Posteriormente, post mortem, se recibió reporte de cultivo de micosis profunda en muestras de patología y líquido cefalorraquídeo con reporte de *Cladophialophora spp.* **Conclusiones:** La feohifomicosis cerebral es una entidad de frecuencia baja que cuenta con una elevada mortalidad, por lo que evidenciar hallazgos sugestivos en sistema nervioso central debe ser indicador de iniciar esquemas terapéuticos agresivos que puedan impactar en el pronóstico del paciente.

Rev Med Clin 2025;9(1):e02012509002

Palabras clave—Feohifomicosis cerebral, *Cladophialophora bantiana*, Meningitis, Hongos

Abstract—Cerebral Phaeohyphomycosis: A Case Report

Introduction: Phaeohyphomycosis is a fungal infection caused by dematiaceous fungi, which contain melanin in their cell walls. When this type of infection occurs in the brain, it is referred to as cerebral phaeohyphomycosis, with the primary causative agent being the fungus *Cladophialophora bantiana*. The aim of this article is to describe the clinical findings in a neuroinfection caused by dematiaceous fungi. **Case Report:** We present the case of a male patient who presented with headache, nausea, vomiting, and altered consciousness. Brain MRI revealed hydrocephalus and increased signal intensity in the third and fourth ventricles and lateral ventricles. The patient underwent a surgical procedure for external ventriculostomy and sample collection, where fungal structures compatible with "aspergilloma" were identified. He was treated with voriconazole, but therapeutic failure occurred, leading to his subsequent death. Post-mortem, a deep mycosis culture from pathology and cerebrospinal fluid samples reported *Cladophialophora spp.* **Conclusions:** Cerebral phaeohyphomycosis is a rare condition with high mortality. The presence of suggestive findings in the central nervous system should prompt initiation of aggressive therapeutic regimens that could impact the patient's prognosis.

Rev Med Clin 2025;9(1):e02012509002

Keywords—*Cladophialophora bantiana*, Meningitis, Fungi

INTRODUCCIÓN

La feohifomicosis es una infección fúngica oportunista causada por hongos dematiáceos o también llamados “hongos negros” debido a su característica de tener melanina en la pared celular. Los hongos dematiáceos que se han documentado causados infecciones en humanos pertenecen a múltiples géneros, dentro de los cuales están *Alternaria*, *Bipolaris*, *Cladosporium*, *Curvularia*, *Exserohilum* y los causantes de infecciones más severas gracias a su predilección por las células del sistema nervioso central (SNC) son *Cladophialophora bantiana*, *Bipolaris (Curvularia) spicifera*, *Exophiala spp.*, *Wangiella dermatitidis*, *Ramichloridium obovoideum*, *Chaetomium atrobrunneum*.¹

Su infección a nivel del cerebral se denomina feohifomicosis cerebral y su principal agente infeccioso es *Cladophialophora bantiana*. Este es un hongo filamentoso perteneciente al filo *Astomycota*, de orden *Chaetothyriales* y familia *Herpotrichiellaceae*.² Actualmente se agrupó bajo el nombre de *C. bantiana* a un gran número de hongos, los cuales son considerados sinónimos (*Torula bantiana*, *Cladosporium bantianum*, *Xylohypha bantiana*, *Cladosporium trichoides*, *Cladosporium trichoides var. clamydosporium*, and *Xylohypha emmonsii*).³

Este hongo habita en el suelo y en materia orgánica en estado de descomposición. Es saprófito y termotolerante, con una reproducción asexual por conidias unicelulares. Su distribución es cosmopolita, especialmente en climas subtropicales, tropicales y neotropicales.² Frecuentemente el género más afectado es el masculino, siendo hasta 3 veces más común en este grupo que en mujeres. Adicionalmente, los individuos desempeñan labores como la agricultura o residen en zonas rurales.⁴

Las teorías de inoculación cerebral que se han propuesto describen la diseminación hematogena desde pulmón posterior a la inhalación del hongo y la infección micótica a nivel de piel y tejidos blandos; o por continuidad en casos de sinusitis u otitis.⁵

Este agente infeccioso es neurotrópico y afecta a individuos inmunocompetentes e inmunodeficientes gracias a sus factores de virulencia.^{2,3} Dentro de los mecanismos que le confieren patogenicidad está el poseer en su pared celular el compuesto melanina dihidroxinaftaleno, el cual le permite evadir el sistema inmunológico, eliminar radicales libres y resistir a la fagocitosis. Otro de los mecanismos propuestos la presencia de intrones de subunidad 18S rADN, los cuales favorecen la interacción de los receptores de melanina con la barrera hematoencefálica. A su vez, cuenta con enzimas tipo peptidasas-proteasas, quitina sintetasa y hialuronidasas, que le confieren resistencia a la acción del sistema inmunológico.^{2,6}

Datos de contacto: Johnier Eduardo Quintero-Roper, Calle 157 #154-215, Barrio Cañaveral, Bucaramanga, Santander, Colombia., Tel: (+57) 31 6628 9666, jqintero696@unab.edu.co

A continuación presentaremos un reporte de caso de un paciente inmunocompetente que presentó feohifomicosis cerebral por *C. bantiana*.

REPORTE DE CASO

Paciente masculino de 79 años, mestizo, habitante de zona urbana, con antecedentes de hipertensión arterial, enfermedad pulmonar intersticial oxigenorequiriente, dislipidemia, diabetes mellitus tipo 2, enfermedad renal crónica de etiología hipertensiva, asma, fibrilación auricular paroxística en tratamiento con anticoagulación, enfermedad diverticular e hiperplasia prostática, quien consulta el 20/08/2024 por cuadro clínico de 24 horas caracterizado por cefalea holocraneana progresiva, somnolencia, desorientación, pensamiento desorganizado fluctuante asociado a picos febriles de 38.6 C. A la revisión por sistemas sin hallazgos positivos.

Al examen físico, frecuencia cardíaca 84 latidos por minuto, frecuencia respiratoria 16 respiraciones por minuto, saturación de oxígeno 92 %, presión arterial 156/84 mmHg, somnolencia, deshidratación grado 2, resto de examen normal. Paraclínicos de ingreso, hemograma: hemoglobina 13.4 gr/dl, leucocitos 12.156/mm³, neutrófilos 8730 u/L, plaquetas 355.000/mm³, creatinina 1.4 mg/dl, TP 12.2 segundos, TPT 25.6 segundos, cloro 86 mEq/L, sodio 128 mEq/L, potasio 4.3 mEq/L. Estudios imagenológicos, tomografía de cráneo simple 20/08/24 con dilatación del sistema ventricular (ventrículos laterales y III ventrículo), edema cerebral, disminución de tamaño de cisternas de la base y abombamiento de astas frontales. Resonancia magnética cerebral 21/08/24 (ver imágenes 1 y 2) con aumento en la intensidad de señal a nivel del sistema ventricular III, IV y ventrículos laterales que compromete meninges y leptomeninges, imagen nodular en cabeza de núcleo caudado, hidrocefalia no comunicante con estenosis de IV ventrículo (Figura 1).

Se hizo traslado a unidad de cuidados intensivos 21/08/24 y se inició tratamiento antibiótico empírico con linezolid + meropenem por sospecha de neuroinfección tipo meningitis. Se llevó el 26/08/24 a ventriculostomía externa + craniectomía suboccipital + derivación interna ventrículo-cisternal, en donde se hizo toma de muestras para patología de lesión nodular y líquido cefalorraquídeo (LCR). Se cultivó muestra de patología para micosis. Los hallazgos intraoperatorios fueron LCR de ventrículo lateral derecho xantocromico a tensión, hernia de amígdalas cerebelosas, múltiples adherencias, presencia de secreción purulenta gruesa y lesión encapsulada en velo medular inferior. Posteriormente se obtuvo muestra de 10cc de LCR a través de ventriculostomía, con evidencia de pleocitosis a expensas de segmentados (60 %), no hipoglucoorraquia, no hiperproteinoorraquia, hematíes presentes (Tabla 1).

El 28/08/24 se recibe reporte de patología que describe hallazgos en relación a infección micótica por hifas hialinas septadas morfológicamente compatibles con aspergillus, por lo que concluyen lesión nodular de tipo aspergiloma; LCR con eritrocitos mezclados con frecuentes polimorfonucleares, neutrófilos, monocitos y linfocitos pequeños maduros,

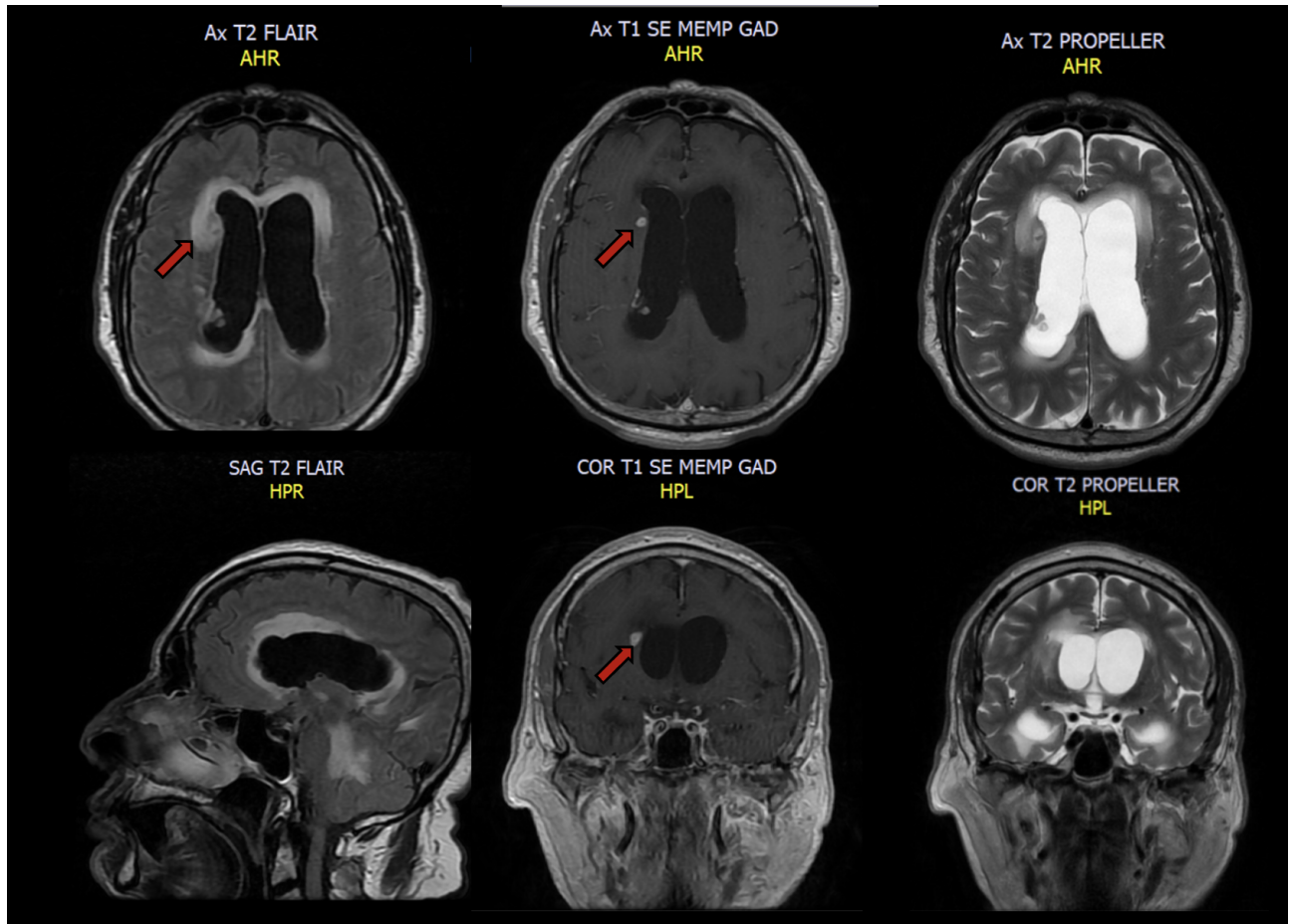


Figura 1: Resonancia magnetica cerebral contrastada 21/08/24 (imágenes 1 y 2): Aumento en la intensidad de señal a nivel del sistema ventricular III, IV y ventrículos laterales, que se encuentra comprometiendo las meninges y leptomeninges, asociado a cambios secundarios a proceso infeccioso; imagen nodular hacia la cabeza del núcleo caudado compatible con probable granuloma, hidrocefalia no comunicante con área de estenosis a nivel del IV ventrículo asociados a cambios de intensidad de señal adyacente; hipoplasia del seno venoso transverso izquierdo. *Con flecha roja se señala granuloma en cabeza del núcleo caudado*

sin evidencia de microorganismos; por lo que bajo sospecha de infección micótica por *Aspergillus* en SNC se ajustó terapia antimicrobiana a voriconazol + linezolid.

28/08/24 Se realizaron laboratorios como galactomanan sérico para *Aspergillus*, con resultado negativo y nueva toma de LCR (Tabla 2) en la que se solicitaron estudios infecciosos de extensión, cultivo para micosis en LCR, ADA en LCR 3.98 (negativo), baciloscopia (BK) negativa, PCR *Mycobacterium tuberculosis* negativo, cultivo para *Mycobacterium tuberculosis* negativo, tinta china para *Cryptococcus*, negativo, antígeno para *Cryptococcus neoformans/Cryptococcus gattii* negativo.

Durante estancia hospitalaria, el 31/08/24 presentó tos con expectoración amarillenta-verdosa, roncus generalizados a la auscultación, desaturación y necesidad de intubación mecánica invasiva con inicio de soporte vasopresor. Se tomó cultivo de secreción bronquial + panel de neumonía, donde se evidenció *Klebsiella pneumoniae* fenotipo KPC y *Pseudomonas aeruginosa* fenotipo KPC + VIM. Corto tiempo después entró en paro cardiorrespiratorio y falleció el 01/09/24.

Se recibió resultado post mortem el 27/09/2024 de cultivo de micosis en LCR, muestras de patología de membranas y pus de IV ventrículo, con reporte de *Cladophialophora spp.*

DISCUSIÓN

La infección a SNC por *C. bantiana* es una condición poco frecuente, en la que no se han realizado estudios suficientes para determinar las características epidemiológicas de la misma y un abordaje terapéutico adecuado. Se han realizado estudios que pretenden describir el comportamiento de esta infección a través del análisis de los casos reportados.

En 2017 se realizó una revisión sistemática de la literatura que incluyó 120 casos, en donde evidenciaron que la mayor frecuencia de casos se encuentran en la India (32.5%), seguido de EEUU (24.2%) y por último Brasil (4.2%), etc. Dentro de los enfermos hasta un 71.7% son hombres y la cantidad de pacientes comórbidos frente a los previamente sanos es de distribución similar, siendo 58% y 41.7% respectivamente.³

Los signos y síntomas que mayormente se describen son la cefalea (58%), alteración del estado mental (31.6%), convulsiones (29.3%), náuseas y vómitos (22.4%) y la hemipar-

LCR	Resultado
Examen Físico	
Color	Amarillo
Aspecto	Transparente
Olor	Sui Géneris
Examen Microscópico	
Hematíes	88 x mm ³
Crenocitos	100 %
Leucocitos	38 x mm ³
Monocitos	1 %
Linfocitos	49 %
Neutrófilos	60 %
Bacterias	No se observan
Levaduras	No se observan
Examen Químico	
Glucosa	142 mg/dL
Proteínas	40.3 mg/dL
Cloro	118.1 mEq/L
Gram	0-1 leucocitos por campo de 100X, no se observan bacterias
Cultivo gérmenes comunes	Negativo

Tabla 1: Análisis de líquido cefalorraquídeo 26/08/24. **LCR:** Líquido Cefalorraquídeo

resia (16.7%), entre otros; por lo que podemos concluir que su sintomatología es altamente inespecífica.³

A su vez, característicamente este hongo se manifiesta en SNC causando absceso cerebral hasta en un (97%), absceso cerebral + meningitis (12.5%), ventriculitis 13% y meningitis aislada en (2.5%) de los casos reportados.³ Se ha visto asociado a la encefalitis, meningitis subaguda/crónica, mielopatía y accidentes cerebrovasculares, sin embargo su frecuencia no ha sido descrita.²

Dentro de su abordaje diagnóstico es clave la realización de neuroimágenes como la resonancia magnética y la tomografía cerebral con/sin contraste, donde típicamente se evidencia el absceso cerebral comprometiendo lóbulo frontal o región fronto-parietal;² encontrándose hasta en un 47.5% lesiones únicas y en un 52.5% lesiones múltiples.³

Para el aislamiento del agente causal, se ha reportado que el análisis bioquímico + cultivo usando muestras de LCR y el uso de hemocultivos tienen poca utilidad para el diagnóstico de esta infección micótica; ya que la gran mayoría de los diagnósticos fueron a través del análisis de muestras obtenidas de biopsia cerebral, aspiración de secreción purulenta en SNC o en necropsias.^{3,7}

El esquema terapéutico ha sido motivo de discusión debido a que no existe un lineamiento que indique cuál es el mejor antifúngico a utilizar, sin embargo el principio que se ha usado mayoritariamente a nivel mundial es el abordaje quirúrgico asociado a medicamentos antifúngicos.

El tratamiento quirúrgico se usa para el drenaje de colecciones, colocación de derivaciones ventriculares y toma de muestras; mientras que el uso de medicamentos antifúngicos directamente atacan al microorganismo.^{2,7} Dentro de los fármacos más usados son los de tipo macrólidos polienicos como anfotericina B. Otro de los esquemas frecuentemente usados son anfotericina + antifúngicos triazolicos tipo voriconazol, itraconazol, posaconazol, fluconazol.^{2,7} No hay evidencia que describa que el uso de una terapia antimicótica dual sea superior al de una monoterapia, sin embargo múltiples esquemas terapéuticos se han descrito usando los perfiles de resistencia evidenciados en los antifungigramas, donde frecuentemente se encuentra sensibilidad a voriconazol, posaconazol, itraconazol, flucitosina y anfotericina B.^{2,3}

Nuestro caso es una presentación atípica de la enfermedad, en donde principalmente se cuenta con clínica típica de cefalea junto con náuseas, vómitos y alteración del estado de la conciencia. A su vez, no cursó con absceso cerebral, lo cual es una manifestación altamente frecuente dentro de los casos reportados, sin embargo presentó irritación meníngea y ventriculitis, los cuales han sido descritos.

Con respecto a la terapia antimicótica administrada, se inició voriconazol por la sospecha de *Aspergillus* al evidenciar hifas en SNC. El uso de este medicamento ha demostrado mejores desenlaces clínicos en neuroinfección comparativamente con la anfotericina B. Además, el voriconazol logra concentraciones elevadas en SNC, favoreciendo su acción a nivel cerebral.⁸⁻¹⁰

La falta de respuesta a la terapia antimicótica con voriconazol, a pesar de la presunta sensibilidad del agente infeccioso puede explicarse por factores como la virulencia del hongo, que se puede evidenciar en la capacidad de formar estructuras como granulomas, que limitan la penetrancia y acción de los antifúngicos. Adicionalmente, el inoculo extenso en estructuras del SNC, junto con la presencia de múltiples comorbilidades e inmunocompromiso del paciente, favorecen la continuidad de la neuroinfección pese al uso esquema antimicótico apropiado.

Se ha propuesto la terapia con 5-flucitosina como antifúngico a considerar por su acción fungicida contra *C. bantiana* y su buena penetrancia a SNC. Complementariamente, se encontraron mejores desenlaces en mortalidad usando terapia de 5-flucitosina + anfotericina B + itraconazol/voriconazol, sin embargo la evidencia sigue siendo escasa y se debe racionalizar su uso.¹⁰

El pronóstico de esta neuroinfección es reservado, encontrándose una mortalidad alta de hasta un 65-70%.^{2,3} Los factores que se han propuesto como posibles modificadores del curso de la enfermedad son la presencia de comorbilidades, la edad del paciente, junto con el diagnóstico y tratamiento temprano.²

LCR	Resultado
Cultivo para <i>Mycobacterium tuberculosis</i>	Negativo
Adenosin deaminasa (ADA)	3.98 U/L (negativo) (LCR: 0-9 U/L a 37°C)
Baciloscopia	Negativo (-). No se observan BAAR en 100 campos microscópicos observados
<i>Mycobacterium</i> identificados por PCR	Negativo
Galactomanan (detección de <i>Aspergillus spp</i>)	0.11 negativo (Negativo: Menor de 0.5)
Tinta china para <i>Cryptococcus</i>	Negativo
Antígeno para <i>Cryptococcus neoformans/Cryptococcus gattii</i>	Negativo
Cultivo de hongos	<i>Cladophialophora spp</i>

Tabla 2: Perfil infeccioso de líquido cefalorraquídeo 28/08/24. **LCR:** Líquido Cefalorraquídeo

CONCLUSIONES

La feohifomicosis cerebral es una enfermedad que representa una mortalidad elevada por lo que es necesario realizar estudios en base a el tratamiento óptimo y oportuno de la enfermedad. Es crucial reconocer el papel de la neuroinfección micótica a tiempo para poder iniciar esquemas terapéuticos agresivos, que puedan impactar en desenlaces como calidad de vida, años vividos con discapacidad y mortalidad.

RESPONSABILIDADES ÉTICAS

Los autores declaran que para esta investigación no se han realizado experimentos en seres humanos ni en animales.

FINANCIAMIENTO

El financiamiento del trabajo fue cubierto por los autores.

CONFLICTO DE INTERÉS

Los autores niegan presentar conflictos de interés en éste trabajo

REFERENCIAS

- [1] Murray PR, Rosenthal KS, Pfaller MA. Microbiología Médica. 9º ed. Barcelona: Elsevier; 2021.
- [2] Jara-Ortega P, Ordoñez-Apolo F, Jara-Ortega N, Jara-Crespo F. Infección micótica por *Cladophialophora bantiana* y desarrollo de feohifomicosis cerebral. Revisión sistemática de 58 informes de caso. Rev Neurol. 2023;77(8):185.
- [3] Kantarcioglu AS, Guarro J, De Hoog S, Apaydin H, Kiraz N. An updated comprehensive systematic review of *Cladophialophora bantiana* and analysis of epidemiology, clinical characteristics, and outcome of cerebral cases. Med Mycol. 2017;55(6):579–604. <https://doi.org/10.1093/mmy/myw124>
- [4] Góralaska K, Blaszkowska J, Dzikowiec M. Neuroinfections caused by fungi. Infection. 2018;46(4):443–59. <https://doi.org/10.1007/s15010-018-1152-2>
- [5] Frassetto-Artés JS, Pemán J, Blanes M, Hernández-Porto M, Cano J, Jiménez-Herrero E, López-Hontangas JL. Feohifomicosis cerebral: descripción de un caso y revisión de la literatura. Rev Iberoam Micol. 2014;31(3):197-202.
- [6] Gómez LV, Cardona-Castro N. Feohifomicosis, una infección fúngica oportunista emergente. CES Med. 2016;30(1):66-77. http://www.scielo.org.co/scielo.php?script=sci_arttext&pid=S0120-87052016000100007&lng=es&SuriV,PandeyS,GoyalN,RaniH.Cladophialophorabantianabrainabsce246108.htm : <https://doi.org/10.1136/bcr-2021-246108>
- [7] Velasco J, Revankar S. CNS Infections Caused by Brown-Black Fungi. J Fungi (Basel). 2019;5(3):60. <https://doi.org/10.3390/jof5030060>
- [8] Patterson TF, Thompson GR, Denning DW, Fishman JA, Hadley S, Herbrecht R, et al. Practice Guidelines for the Diagnosis and Management of Aspergillosis: 2016 Update by the Infectious Diseases Society of America. Clin Infect Dis. 2016;63(4):e1-e60. <https://doi.org/10.1093/cid/ciw326>
- [9] Herbrecht R, Denning DW, Patterson TF, Bennett JE, Greene RE, Oestmann JW, et al. Voriconazole versus amphotericin B for primary therapy of invasive aspergillosis. N Engl J Med. 2002;347(6):408–15. <https://doi.org/10.1056/NEJMoa020191>
- [10] Revankar SG, Sutton DA, Rinaldi MG. Primary Central Nervous System Phaeohyphomycosis: A Review of 101 Cases. Clin Infect Dis. 2004;38(2):206–16. <https://doi.org/10.1086/380635>