

Microabscesos Hepato-esplénicos en Paciente Inmunocompetente

Reporte de Caso

Ana Isabel Martínez-Martínez¹, José Carlos Escribano-Stable² y María Alberola-Marco³

¹ Hospital Universitario del Vinalopó, Servicio Medicina Intensiva

² Hospital Universitario del Vinalopó, Servicio Medicina Interna

³ Hospital Universitario del Vinalopó, Servicio Radiología

Fecha de recepción del manuscrito: 20/Mayo/2024

Fecha de aceptación del manuscrito: 13/Julio/2024

Fecha de publicación: 24/Diciembre/2024

DOI: 10.5281/zenodo.14641160

Creative Commons: Esta obra está bajo una Licencia Creative Commons Atribución-No Comercial-Sin Derivadas 4.0 Internacional.

Resumen—

La enfermedad por arañazo de gato es una infección benigna y autolimitada que, clásicamente, se manifiesta como un cuadro linfadenopático localizado. Sin embargo, existen formas diseminadas que pueden producirse en sujetos inmunocomprometidos y, raramente, en sujetos inmunocompetentes. Presentamos el caso de un varón de 23 años, sin antecedentes de interés, que acude por fiebre vespertina de 2 semanas de duración y artralgia de cadera derecha. Realizamos una resonancia magnética (RM) abdominal que objetivó pequeñas lesiones hepáticas y esplénicas compatibles con microabscesos. Se llevaron a cabo estudios serológicos que, junto con la clínica y las alteraciones radiológicas, permitieron establecer el diagnóstico de una infección diseminada por *Bartonella henselae*.

Rev Med Clin 2024;8(3):e24122408019

Palabras clave—Bartonella, Gato, Infección, Diagnóstico, Tratamiento

Abstract— Hepato-splenic Microabscesses in Immunocompetent Patients

Cat scratch disease is a benign infection that classically leads to localized self-limited lymphadenopathy. However, there are disseminated forms that can occur in immunocompromised subjects and, rarely, in immunocompetent subjects. We present the case of a 23-year-old male with no history of interest, who presented with vespertine fever of 2 weeks duration and arthralgia of the right hip. Abdominal magnetic resonance imaging (MRI) showed small hepatic and splenic lesions compatible with microabscesses. Serological studies were carried out which, along with the clinical and radiological alterations, allowed to establish the diagnosis of disseminated *Bartonella henselae* infection.

Rev Med Clin 2024;8(3):e24122408019

Keywords—Bartonella, Cat, Infection, Diagnosis, Treatment

INTRODUCCIÓN

En pacientes inmunocompetentes, la enfermedad por arañazo de gato es la presentación clínica más común de la infección por *Bartonella henselae*. No obstante, este microorganismo puede comprometer distintos órganos en el contexto de infecciones diseminadas. *B. henselae* es una causa infrecuente de abscesos hepato-esplénicos que se caracterizan por ser numerosos y de pequeño tamaño. El contexto clínico-epidemiológico del paciente junto con unos resultados serológicos y radiológicos compatibles serán claves en el diagnóstico de esta entidad. El tratamiento antibiótico será el pilar fundamental en el manejo de esta patología.

REPORTE DE CASO

Paciente de 23 años sin antecedentes médico-quirúrgicos de interés. Vive en el campo en convivencia con perros, gatos y ninfas. Acude por fiebre vespertina de dos semanas de duración asociado a sudoración nocturna y artralgia de cadera derecha. Refiere dos deposiciones diarreicas, sin productos patológicos. No asocia otra sintomatología en la anamnesis por aparatos. Dada la duración de la fiebre sin una causa aparente para la misma se decide ingreso hospitalario e inicio de tratamiento empírico con ceftriaxona 2g intravenosa cada 24 horas y doxiciclina 100mg 1 comprimido cada 12 horas.

A la exploración destaca fiebre vespertina (hasta 39°C) registrada durante la hospitalización. Auscultación cardiopulmonar y exploración abdominal dentro de la normalidad. No lesiones cutáneas, ni adenopatías periféricas. Dolor con la flexión activa de la cadera derecha sin restricción en los diferentes planos de movimiento, ni signos inflamatorios externos.

Inicialmente, se realizó una analítica sanguínea completa que objetivó una proteína C reactiva de 6,6mg/dl (0-0,5mg/dl), sin leucocitosis. Perfil hepático y renal sin alteraciones. Urocultivo, hemocultivo, coprocultivo e identificación de parásitos en heces negativos. La determinación antigénica de SARS-Cov2, Gripe A y B también resultaron negativas. Se solicitó una radiografía simple de tórax y una ecografía de abdomen, como parte del estudio de una fiebre de duración intermedia, encontrándose dentro de la normalidad. En este punto se decidió ampliar las pruebas diagnósticas mediante serologías de *Coxiella burnetii*, *Borrelia burgdorferi*, *Rickettsia conorii*, *Toxoplasma*, *Brucella*, *Bartonella henselae*, *Parvovirus B19*, *Virus Epstein Bar*, *Citomegalovirus*, *VIH* y *virus de Hepatitis A, B y C*. Todas las serologías fueron negativas para infección aguda a excepción de *Bartonella henselae* que desveló unos títulos de IgM 1/256 e IgG 1/2048.

Debido al intenso dolor de características inflamatorias en la cadera derecha, se resolvió completar el estudio de ima-

gen mediante una RMN de abdomen y pelvis para descartar afectación infecciosa/inflamatoria en dicha articulación o en el trayecto del músculo psoas (Figura 1). En esta, se descartó patología articular y retroperitoneal, objetivando de forma incidental varias lesiones de hasta 13mm en lóbulo hepático izquierdo, hiperintensas en T2 e hipointensas en secuencias potenciadas en T1, con restricción de la difusión y realce periférico. Igualmente, se apreciaron imágenes de similares características en bazo de hasta 21 mm.

Con todo ello, se confirma el diagnóstico de microabscesos hepato-esplénicos y sinovitis de cadera derecha por *Bartonella henselae*.

Dados los hallazgos serológicos y radiológicos se decidió suspender el tratamiento con ceftriaxona y doxiciclina e iniciar antibioterapia dirigida con azitromicina 500mg, 1 comprimido al día y rifampicina 300mg 2 comprimidos al día durante 14 semanas. El paciente quedó asintomático, con reducción del número y tamaño de los abscesos en controles radiológicos sucesivos a los 2, 4 y 6 meses. Tras 10 meses de seguimiento, se objetivó seroconversión con títulos de IgG 1/512 e IgM negativa para *B. henselae*.

DISCUSIÓN

Bartonella henselae es un cocobacilo gram negativo que se transmite al ser humano a través de los arañazos y mordiscos de gato, así como por la exposición a las pulgas del mismo. La enfermedad por arañazo de gato es la presentación clínica más habitual en pacientes inmunocompetentes¹. Se caracteriza por la presencia de pápulas o pústulas en el sitio de inoculación, acompañadas de adenopatías regionales dolorosas, fiebre prolongada o recurrente, pérdida de peso y sudoración nocturna. Conviene reseñar que existen otras formas clínicas consideradas atípicas: endocarditis, neurorretinitis, síndrome oculoglandular de Parinaud, meningoencefalitis, artritis, osteomielitis y microabscesos hepato-esplénicos.^{2,3} La prevalencia exacta de estas presentaciones atípicas no se conoce con exactitud, pero se estima que se encuentra entre el 5 y el 20%.² En el caso concreto de los abscesos hepáticos y esplénicos, éstos suelen afectar a niños y adolescentes inmunocompetentes y adultos inmunocomprometidos. A nivel radiológico las lesiones, habitualmente, son múltiples y su diámetro oscila entre los 3mm a los 2cm (motivo por el que se catalogan como microabscesos). Las imágenes obtenidas por ecografía son hipoecoicas. En la tomografía computerizada las lesiones se muestran hipodensas en fase basal con un leve realce periférico tras la administración de contraste intravenoso. En la RM, podemos encontrar nódulos hipointensos en secuencias potenciadas en T1 e hiperintensos en secuencias potenciadas en T2, con leve realce periférico postcontraste.² El hallazgo histopatológico característico de esta forma clínica es el granuloma necrotizante.

Bartonella henselae (y otras subespecies como *B. quintana*) puede ser causa de otras patologías que típicamente afectan el hígado y el bazo, como es el caso de la angiomatosis bacilar. Esta entidad ha sido bien descrita en sujetos inmunodeprimidos (fundamentalmente en pacientes con in-

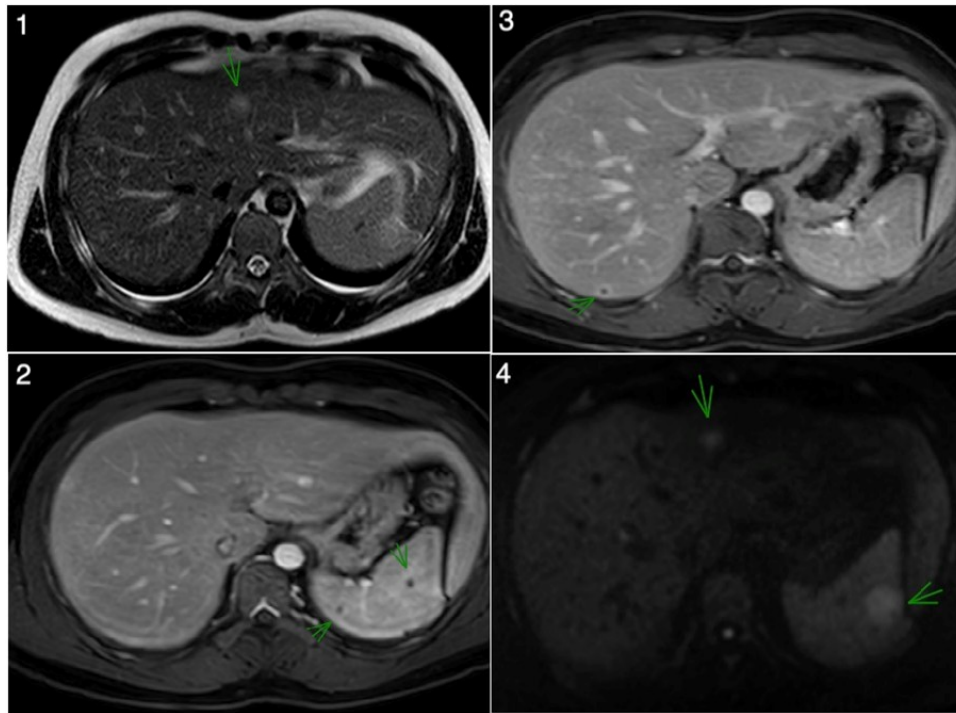


Figura 1: Imágenes de Resonancia Magnética Nuclear (RMN) abdominal que muestra diversas LOEs hepato-esplénicas, hiperintensas en T2 (1), hipointensas en secuencias potenciadas en T1 con realce periférico (2, 3) y restricción de la difusión (4), apreciando centro puntiforme sin realce.

fección VIH avanzada, neoplasias y en trasplantados de órgano sólido) y se caracteriza por la proliferación anómala de vasos sanguíneos a nivel visceral, cutáneo y mucoso. Cuando la angioproliferación compromete el hígado y/o el bazo, se denomina peliosis hepática o bacilar. Desde el punto de vista radiológico, esta entidad plantea el diagnóstico diferencial con la afectación hepato-esplénica por microabscesos, existiendo características diferenciadoras entre ambas patologías.⁴

El diagnóstico de la infección por *B. henselae* suele fundamentarse en estudios serológicos. Aunque un resultado positivo de esta prueba puede orientar el diagnóstico, no es suficiente para confirmar la infección en todos los casos, ya que podemos encontrar falsos positivos. Un título de IgG igual o mayor a 1/256 es indicativo de una infección activa y relativamente reciente. Un título positivo de IgM sería, además, muy sugestivo de una infección aguda. Se disponen de otras pruebas que permiten confirmar el diagnóstico mediante la identificación directa del microorganismo, como el hemocultivo con incubación prolongada y el cultivo de muestras de tejidos en medios específicos.⁶ El estudio histopatológico de las lesiones mediante tinción de Whartin-Starry puede ser de utilidad para la identificación de la bacteria. Finalmente, las pruebas de detección genómica, mediante reacción en cadena de polimerasa a tiempo real, son una herramienta diagnóstica que puede emplearse en muestras de sangre y tejido, contribuyendo a facilitar y agilizar el diagnóstico de la infección por *Bartonella* spp.⁷

La mayoría de los casos de enfermedad por arañazo de gato se resuelven de forma espontánea. No obstante, algunos expertos recomiendan el empleo de antibioterapia oral para

evitar el desarrollo de complicaciones, especialmente en pacientes inmunocomprometidos. La pauta más empleada es la azitromicina 500mg por vía oral el primer día, seguida de 250mg durante 4 días más.⁸ En la infección diseminada, como en el caso de los microabscesos hepato-esplénicos y en la angiomatosis bacilar, se recomienda tratamiento con doxiciclina 100mg vía oral cada 12 horas o azitromicina 500mg vía oral al día durante 12-16 semanas. En estos supuestos, se puede asociar rifampicina 300mg por vía oral cada 12 horas, siendo especialmente recomendable en pacientes inmunocomprometidos.⁸

Las formas clínicas atípicas en la infección por *Bartonella henselae* son poco habituales, produciéndose sobre todo en pacientes inmunodeprimidos. Los microabscesos hepato-esplénicos y la sinovitis han sido descritos en la literatura científica como parte de esas manifestaciones, sin embargo, la evidencia actual se resume a la comunicación de casos aislados o series con pocos pacientes, habitualmente niños, siendo muy infrecuente en adultos inmunocompetentes. Un contexto epidemiológico adecuado junto con una sospecha basada en la clínica y en los hallazgos microbiológicos y radiológicos permitirá llegar al diagnóstico final de esta patología y llevar a cabo un tratamiento dirigido.

RESPONSABILIDADES ÉTICAS

Los autores declaran que para esta investigación no se han realizado experimentos en seres humanos ni en animales.

FINANCIAMIENTO

El financiamiento del trabajo fue cubierto por los autores.

CONFLICTO DE INTERÉS

Los autores niegan presentar conflictos de interés en éste trabajo

REFERENCIAS

- [1] Blanco JR, Raoult D. Enfermedades producidas por *Bartonella* spp. Área de Gestión en Enfermedades Infecciosas, Complejo San Millán San Pedro de La Rioja, Hospital de La Rioja, Logroño, España; Unité des Rickettsies, Université de la Méditerranée, Marseille, Francia. *Enferm Infecc Microbiol Clin*. 2005;23(5):313-20. DOI: 10.1157/13074971
- [2] García JC, Núñez MJ, Castro B, Fernández JM, Portillo A, Oteo JA. Hepatosplenic cat scratch disease in immunocompetent adults: report of 3 cases and review of the literature. *Medicine (Baltimore)*. 2014 Oct;93(17):267-279. DOI: 10.1097/MD.000000000000089.
- [3] Nawrocki CC, Max RJ, Marzec NS, Nelson CA. Atypical Manifestations of Cat-Scratch Disease, United States, 2005-2014. *Emerg Infect Dis*. 2020 Jul;26(7):1438-1446. DOI: 10.3201/eid2607.200034
- [4] Crocetti D, Palmieri A, Pedullà G, Pasta V, D'Orazi V, Grazi GL. Peliosis hepatis: Personal experience and literature review. *World J Gastroenterol*. 2015 Dec 14;21(46):13188-94. DOI: 10.3748/wjg.v21.i46.13188
- [5] Angelakis E, Raoult D. Pathogenicity and treatment of *Bartonella* infections. *Int J Antimicrob Agents*. 2014 Jul;44(1):16-25. DOI: 10.1016/j.ijantimicag.2014.04.006
- [6] Alattas NH, Patel SN, Richardson SE, Akseer N, Morris SK. Pediatric *Bartonella henselae* Infection: The Role of Serologic Diagnosis and a Proposed Clinical Approach for Suspected Acute Disease in the Immunocompetent Child. *Pediatr Infect Dis J*. 2020 Nov;39(11):984-989. DOI: 10.1097/INF.0000000000002852
- [7] Allizond V, Costa C, Sidoti F, Scutera S, Bianco G, Sparti R, Banche G, Dalmaso P, Cuffini AM, Cavallo R, Musso T. Serological and molecular detection of *Bartonella henselae* in specimens from patients with suspected cat scratch disease in Italy: A comparative study. *PLoS One*. 2019 Feb 8;14(2):e0211945. DOI: 10.1371/journal.pone.0211945
- [8] Mensa J, Soriano A, López-Suñé E, Llinares P, Barberán J, Poliaková Y. Guía de Terapéutica Antimicrobiana 2023. Capítulo 2. Editorial ANTARES. 33ª edición Abril 2023. ISBN 9788488825322.