

Mielosupresión Inducida por Metrotexato en Artritis Reumatoide

Reporte de Caso

Marisol Silva-Vera¹, Xochitil Viridiana Piña-Padilla², María de Jesús Jiménez-González¹ y Raúl Fernando Guerrero-Castañeda¹

¹ División de Ciencias de la Salud e Ingenierías, Campus Celaya-Salvatierra. Universidad de Guanajuato

² Consultorio Medico Biovida Salud, Acámbaro, Guanajuato

Fecha de recepción del manuscrito: 17/Mayo/2023

Fecha de aceptación del manuscrito: 18/Mayo/2024

Fecha de publicación: 28/Mayo/2024

DOI: 10.5281/zenodo.13763510

Creative Commons: Esta obra está bajo una Licencia Creative Commons Atribución-No Comercial-Sin Derivadas 4.0 Internacional.

Resumen—

Antecedentes: Los pacientes con artritis reumatoide (AR) tratados con metotrexato (MTX) presentar mielosupresión, leucopenia, trombocitopenia y anemia megaloblástica. La toxicidad hematológica provoca que los pacientes interrumpan el tratamiento debido al riesgo de mortalidad. **Caso clínico:** Paciente femenino de 70 años con diagnóstico de AR, acude con astenia, adinamia, fiebre nocturna y dolor en la mucosa oral; con hemoglobina de 7.5g/dL, leucocitos 1700 μ l y plaquetas de 13,000/mm³. La paciente es diagnosticada con mielosupresión secundaria a MTX se maneja con hemoderivados, hidratación, ácido folínico, factor estimulador de colonias de granulocitos rHu-G-CSF y glicoproteína recombinante. **Conclusiones:** El MTX es eficaz en el tratamiento de la AR, su uso indebido, en adultos mayores, puede causar efectos secundarios graves, como toxicidad hematológica y riesgo de infecciones. El manejo de la mielosupresión secundaria a MTX tiene tres objetivos, eliminación del metotrexato del torrente sanguíneo, terapia con ácido folínico y tratamiento enfocado en la pancitopenia.

Rev Med Clin 2024;8(1):e28052408009

Palabras clave—Mielosupresión, metotrexato, artritis reumatoide

Abstract—Metotrexato Induced Myelosuppression in Rheumatoid Arthritis

Background: Patients with rheumatoid arthritis treated with methotrexate may have hematological damage, including myelosuppression, leukopenia, neutropenia, and megaloblastic anemia. The hematological toxicity causes up to 25% of patients to discontinue treatment due to risk of mortality. Pancytopenia is among the toxicities of methotrexate and is difficult to prevent, as it can appear unexpectedly during therapy. **Case report:** A 70-year-old female patient with a diagnosis of rheumatoid arthritis, attended due to symptoms such as asthenia, adynamia, fever and pain in the oral mucosa. The blood count reports hemoglobin of 7.5 g/dL, leukocytes of 1700 μ l, and platelets of 13,000/mm³. The patient is diagnosed with myelosuppression secondary to high doses of methotrexate, she is managed with blood products, hydration, folic acid, granulocyte colony-stimulating factor rHu-G-CSF, and recombinant glycoprotein. She reports stable. **Conclusions:** Although methotrexate is effective in the treatment of many diseases, including rheumatoid arthritis, whether intentional or mistaken, especially in older adults, can cause serious side effects, including hematologic toxicity and increased risk of infections. The management of myelosuppression secondary to methotrexate has three main objectives, elimination of methotrexate from the bloodstream, therapy with folic acid, and treatment of pancytopenia.

Rev Med Clin 2024;8(1):e28052408009

Keywords—Myelosuppression, methotrexate, rheumatoid arthritis

INTRODUCCIÓN

El metotrexato (MTX) es un análogo del folato, actúa inhibiendo a la enzima dihidrofolato y por lo tanto se disminuyen las reservas de la enzima tetrahidrofolato reductasa; el bloqueo efectivo de la síntesis de la enzima tetrahidrofolato por el metotrexato conduce a la incapacidad de las células para dividirse y producir proteínas, ya que el folato reducido a tetrahidrofolato es precursor de las bases nitrogenadas que forman la estructura del ADN y el ARN. Además, interviene en las reacciones de metilación, así como de replicación y síntesis del ADN.¹

Diversas líneas de investigación sugieren que el metotrexato no actúa únicamente como un agente citotóxico y anti-proliferativo contra las células responsables de la inflamación articular en patologías como la artritis reumatoide (AR). Actualmente el mecanismo de acción del MTX sobre la disminución de la inflamación y la proliferación de las células del sistema inmune² a concentraciones efectivas administrándolo una vez a la semana³ continua como objeto de estudio. Igualmente, la rápida remisión clínica y el efecto a corto plazo sobre los reactantes de fase aguda, como se observa al administrar dosis bajas de MTX en la mayoría de los pacientes con AR también requiere investigarse.⁴

En 1988, la Food and Drug Administration (FDA) aprobó al MTX como un tratamiento para la AR. El MTX se puede combinar con otros fármacos antirreumáticos modificadores de la enfermedad biológica (FARME).⁵ Aunque pocos estudios sugieren algún efecto específico del MTX sobre el número o la función de los linfocitos T en pacientes con AR,⁶ el MTX ejerce efectos inhibidores claros *in vivo*⁷ e *in vitro*⁸ sobre los neutrófilos⁹ y particularmente sobre los monocitos/macrófagos que se cree que tienen un papel central en la fisiopatología de la AR.¹⁰

Los efectos secundarios del MTX son superados por su efectividad, ya que sus efectos negativos se reflejan en el hígado,¹¹ los pulmones,¹² la microbiota intestinal,¹³ la médula ósea¹⁴ y el riñón.¹⁵ Existe una gran variabilidad en la práctica clínica tanto en el sector público como privado, respecto a la dosis de inicio, la velocidad y pauta de escalado de las dosis, selección de la vía de administración y dosificación en el uso concomitante del ácido fólico o folínico en pacientes con AR.¹⁶

Una dosis alta de MTX se define como una dosis superior a 500mg/m², comúnmente esta dosis se utiliza para tratar diferentes tipos de cáncer. Aunque a dosis altas se administra de forma segura a la mayoría de los pacientes, esta dosis les puede causar toxicidad significativa. Las indicaciones internacionales basadas en la evidencia establecen que el MTX

oral debe iniciarse con 10 a 15mg/semana, con una escala de 5mg cada dos a cuatro semanas hasta 20mg/semana, dependiendo de la respuesta clínica y la tolerabilidad.¹⁷ Sin embargo, diversos ensayos clínicos con MTX en AR¹⁸ señalan que una de las complicaciones más temidas debido a su alta morbilidad y mortalidad es la mielosupresión.¹⁹

REPORTE DE CASO

Paciente femenina de 70 años, ama de casa, sin antecedentes heredofamiliares de importancia. Refiere presencia de Hipertensión Arterial de 6 años de evolución tratada con losartan/hidroclorotiazida 100/25mg cada 12 hrs, Hipotiroidismo de 4 años de evolución tratada con levotiroxina 100mg/día, Artritis reumatoide de 28 años de evolución tratada con AINES, esteroides y MTX 7.5 a 10mg/semana. Negó exposición a solventes, químicos, hidrocarburos, fertilizantes, insecticidas, tabaquismo, alcoholismo, así como transfusiones.

Refiere consumo de medicamentos de forma crónica como AINES, metotrexato y dexametasona secundario a AR. Ha presentado frecuentemente episodios de dolor articular, estreñimiento y diarrea. Se le diagnosticó previamente salmonelosis la cual se manejó con trimetoprima/sulfametoxazol, analgésicos y antiespasmódico presentando mejoría transitoria respecto a la diarrea.

La paciente acude al área de urgencias con astenia, adinamia, fiebre nocturna y dolor en la mucosa oral. Niega hemorragias a cualquier nivel.

A la exploración física paciente se observa cronológicamente edad a la aparente, neurológicamente íntegra, signos vitales dentro de parámetros normales, febril 38°C, palidez mucocutánea +++, mucosa oral eritematosa, zona peribucal con edema +++ y presencia de úlceras bucales, cuello simétrico, sin presencia de adenomegalias, cardiorespiratorio sin compromiso, abdomen ligeramente distendido, no hepatomegalia ni esplenomegalia, peristalsis aumentada, giordano negativo, no edema de extremidades inferiores, niega alteración de los esfínteres. Niega dolor e inflamación en articulaciones de extremidades superiores, deformidad en dorso de manos características de AR.

La biometría hemática inicial reportó: Hemoglobina 7.5g/dL, hematocrito 22.4%, eritrocitos 2.3x10⁶/μl, VGM 105.2fL, HGM 36.2pg, reticulocitos 8.5 x 10³/μl, plaquetas 13000/mm³, leucocitos 1700/μl, neutrófilos totales 971/μl, linfocitos 596/μl. Frotis: Respecto a la serie roja se observó microcitosis +++, macrocitosis++. Hipocromía+++. Respecto a la serie blanca se observó leucopenia con presencia de multilobulación de neutrófilos y linfopenia. Respecto a la serie plaquetaria se observó trombocitopenia (Figura 1).

Paraclínicos: Panel Viral VIH (-), VHC (-), VHB (-), VEB (-), CMV (-). Vitamina B12 40 pg/ml, Ácido fólico 6000.00 ng/ml. Deshidrogenasa láctica 190 U/L; bilirrubina directa 0.16mg/dl; bilirrubina indirecta 0.41mg/dl; bilirrubina Total 0.57mg/dl; proteínas totales 5.1g/dl; albúmina 4.23 g/dl;

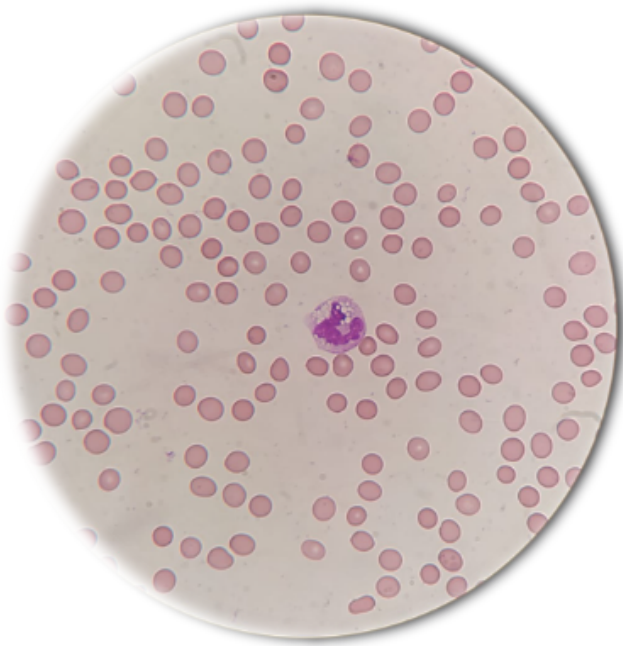


Figura 1: Frotis de Sangre Periférica, Respecto a la serie roja se observó macrocitosis++. Respecto a la serie blanca se observó multilobulación de neutrófilos. Respecto a la serie plaquetaria se observó trombocitopenia.

TGO 54.0U/L; TGP 58.0U/L; GGT 21 U/L; fosfatasa alcalina 193U/L; ácido úrico 8.9mg/dL, electrolitos séricos normales. Examen general de orina sin patología o datos de hematuria, sangre oculta en heces negativa. Prueba COVID negativa.

Imagen: Ultrasonido abdominal sin presencia de datos de hepatomegalia ni esplenomegalia. Tele de tórax sin alteraciones.

Se inicia manejo con hidratación, analgésico, profilaxis antimicótica, antiviral y antibacteriana, alopurinol, así como hematínicos IV, además de antimicótico en colutorios; previa toma de hemocultivo y urocultivo. Se indican 7 concentrados plaquetarios previo protocolo en Banco de Sangre. Los niveles de hemoglobina a las 24 horas de la toma inicial se reportaron en 6.5g/dl y el hematocrito en 16% por lo que se inician 2 paquetes globulares hemotipo O Rh positivo, los cuales se administran sin complicaciones. La paciente se reporta con mejoría clínica, aún persiste astenia y adinamia, sin fiebre, sin datos de hemorragias activas, evacuaciones presentes no diarreicas, disminución del eritema en la mucosa oral y tolerando vía oral de manera adecuada.

Una vez con los valores de hemoglobina en 8.5g/dl, se agrega al manejo factor estimulador de colonias de granulocitos rHu-G-CSF y glicoproteína recombinante, el aspirado de medula ósea se reporta con morfología normal, cultivos sin presencia de crecimiento bacteriano. Termina esquema de profilaxis. Actualmente la paciente se reporta estable, se ajusta dosis de MTX a 7.5mg/semana, así como ácido fólico de 5mg vía oral sin suspender.

DISCUSIÓN

El MTX reduce la inflamación por un mecanismo relacionado con el metabolismo del ácido fólico ya que de manera irreversible inhibe a la enzima dihidrofolato reductasa, por lo tanto, se interfieren los procesos de síntesis de proteínas, de reparación y replicación celular del ADN que ocurren en las células de la medula ósea, que es un tejido de alta proliferación fisiológica, con una alta sensibilidad a los efectos del MTX.²

Un estudio mostró que el MTX inhibe la actividad de las células T;²¹ y se sabe que los metabolitos del MTX se acumulan en tejidos como el hígado y los eritrocitos, durante un período prolongado y pueden ser detectados hasta 24 horas después de suspender el tratamiento.²² De manera interesante, una dosis baja por tiempo prolongado puede causar toxicidad en la médula ósea o en el epitelio gastrointestinal.²³ Lo anterior citado explica gran parte de la sintomatología presentada por la paciente, como la anemia, linfopenia, trombocitopenia, aumento de las transaminasas, úlceras orales y la diarrea.

Diversos factores de riesgo relacionados con la paciente pudieron aumentar el riesgo de mielosupresión.²⁴ La depleción de volumen es posiblemente el riesgo más importante y puede ser el resultado de pérdidas de líquido debido a vómito y/o diarrea. Los factores adicionales que presenta la paciente contribuyen al riesgo de mielosupresión estos pueden ser nefropatía preexistente debido a toxicidad previa de algún fármaco,²⁵ presencia de enfermedad crónica, trastornos metabólicos, edad avanzada y factores farmacogenéticos.²⁶ Otros factores de riesgo de toxicidad hematológica descritos son hipoalbuminemia, deficiencia de ácido fólico, infecciones agudas y el uso concomitante de MTX con fármacos como el probenecid y trimetoprima/sulfametoxazol.²⁷ Es probable que la combinación del MTX con trimetoprima/sulfametoxazol podría haber causado la precipitación de pancitopenia, ya que los valores de leucocitos se encontraban normales 90 días antes del tratamiento con antibiótico, lo anterior asociado con la presencia de enfermedad crónica.

En algunos pacientes tratados con MTX puede existir un déficit de ácido fólico, por lo que la prescripción de ácido fólico o folínico puede mejorar la tolerancia y seguridad del MTX. La suplementación de rutina con ácido fólico/folínico no afecta en general la eficacia del MTX, aunque los datos de un estudio sugieren que el uso de estos suplementos podría con llevar un aumento ligero de la dosis de MTX para mantener la eficacia.²⁸

CONCLUSIÓN

En conclusión, los pacientes con AR, especialmente aquellos adultos mayores con enfermedades crónicas y que se manejan con una combinación de MTX y AINES, deben mantenerse adecuadamente monitoreados en especial si coexisten otras enfermedades crónicas y presentan infecciones agudas que requieran antibioticoterapia.

RESPONSABILIDADES ÉTICAS

Los autores declaran que para esta investigación no se han realizado experimentos en seres humanos ni en animales.

FINANCIAMIENTO

El financiamiento del trabajo fue cubierto por los autores.

CONFLICTO DE INTERÉS

Los autores niegan presentar conflictos de interés en éste trabajo

REFERENCIAS

- [1] Cutolo M, Sulli A, Pizzorni C, Serio B, Straub RH. Anti-inflammatory mechanisms of methotrexate in rheumatoid arthritis. *Ann Rheum Dis.* 2001;60(8):729-735. doi:10.1136/ard.60.8.729.
- [2] Bedoui Y, Guillot X, Sélambarom J, Guiraud P, Giry C, et al. Methotrexate an Old Drug with New Tricks. *Int. J. Mol. Sci.* 2019;20:5023. doi:10.3390/ijms20205023.
- [3] Lucas CJ, Dimmitt SB, Martin JH. Optimización de dosis bajas de metotrexato para la artritis reumatoide-A revisión. *H. J Clin Pharmacol.* 2019;85(10):2228-2234. doi:10.1111/bcp.14057.
- [4] Maksimovic V, Pavlovic-Popovic Z, Vukmirovic S, et al. Molecular mechanism of action and pharmacokinetic properties of methotrexate. *Mol Biol Rep.* 2020;47(6):4699-4708. doi:10.1007/s11033-020-05481-9.
- [5] Burmester, Gerd R., et al. Adalimumab alone and in combination with disease-modifying antirheumatic drugs for the treatment of rheumatoid arthritis in clinical practice: the Research in Active Rheumatoid Arthritis (ReAct) trial. *Annals of the rheumatic diseases* 66.6 (2007): 732-739.
- [6] Xu M, Wu S, Wang Y, et al. Association between high-dose methotrexate-induced toxicity and polymorphisms within methotrexate pathway genes in acute lymphoblastic leukemia. *Front Pharmacol.* 2022;13:1003812. doi:10.3389/fphar.2022.1003812.
- [7] Friedman B, Cronstein B. Methotrexate mechanism in treatment of rheumatoid arthritis. *Joint Bone Spine.* 2019;86(3):301-307. doi:10.1016/j.jbspin.2018.07.004.
- [8] Correal ML, Camplesi AC, Anai LA, Bertolo PHL, Vasconcelos RO, Santana AE. Toxicity of a methotrexate metronomic schedule in Wistar rats. *Res Vet Sci.* 2020;132:379-385. doi:10.1016/j.rvsc.2020.07.015.
- [9] Kaundal U, Khullar A, Leishangthem B, et al. The effect of methotrexate on neutrophil reactive oxygen species and CD177 expression in rheumatoid arthritis. *Clin Exp Rheumatol.* 2021;39(3):479-486. doi:10.55563/clinexprheumatol/4h5onh
- [10] Reiss AB, Teboul I, Kasselmann L, Ahmed S, Carsons SE, De Leon J. Methotrexate effects on adenosine receptor expression in peripheral monocytes of persons with type 2 diabetes and cardiovascular disease. *J Investig Med.* 2022;70(6):1433-1437. doi:10.1136/jim-2022-002355.
- [11] Azadnasab R., Kalantar H., Khorsandi L., Kalantari H., Khodayar M.J. Epicatechin Ameliorative Effects on Methotrexate-Induced Hepatotoxicity in Mice. *Hum. Exp. Toxicol.* 2021;40:S603-S610. doi:10.1177/096032712111047924.
- [12] Kim Y.-J., Song M., Ryu J.-C. Mechanisms Underlying Methotrexate-Induced Pulmonary Toxicity. *Expert Opin. Drug Saf.* 2009;8:451-458. doi:10.1517/14740330903066734.
- [13] Letertre M.P.M., Munjoma N., Wolfer K., Pechlivanis A., McDonald J.A.K., Hardwick R.N., Cherrington N.J., Coen M., Nicholson J.K., Hoyles L., et al. A Two-Way Interaction between Methotrexate and the Gut Microbiota of Male Sprague-Dawley Rats. *J. Proteome Res.* 2020;19:3326-3339. doi:10.1021/acs.jproteome.0c00230.
- [14] Feinsilber D., Leoni R.J., Siripala D., Leuck J., Mears K.A. Evaluation, Identification, and Management of Acute Methotrexate Toxicity in High-Dose Methotrexate Administration in Hematologic Malignancies. *Cureus.* 2018;10:e2040. doi:10.7759/cureus.2040.
- [15] Ramalanjaona B., Hevroni G., Cham S., Page C., Salifu M.O., McFarlane S.I. Nephrotoxicity Associated with Low-Dose Methotrexate and Outpatient Parenteral Microbial Therapy: A Case Report, Review of the Literature and Pathophysiologic Insights. *Am. J. Med. Case Rep.* 2020;8:400-404. doi:10.12691/ajmcr-8-11-6.
- [16] Tornero Molina J, Ballina García FJ, Calvo Alén J, et al. Recommendations for the use of methotrexate in rheumatoid arthritis: up and down scaling of the dose and administration routes. *Reumatol Clin.* 2015;11(1):3-8. doi:10.1016/j.reuma.2014.02.012.
- [17] Smolen JS, Landewe R, Breedveld FC, Buch M, Burmester G, Dougados M, et al. EULAR recommendations for the management of rheumatoid arthritis with synthetic and biological disease-modifying antirheumatic drugs: 2013 update. *Ann Rheum Dis.* 2014;73(3):492-509. doi:10.1136/annrheumdis-2013-204573.
- [18] Lim AY, Gaffney K, Scott DG. Methotrexate-induced pancytopenia: serious and under-reported? Our experience of 25 cases in 5 years. *Rheumatology.* 2005;44(8):1051-1055.
- [19] Aristizabal-Alzate A, Nieto-Rios JF, Ocampo-Kohn C, Serna-Higuera LM, Bello-Marquez DC, Zuluaga-Valencia GA. Successful multiple-exchange peritoneal dialysis in a patient with severe hematological toxicity by methotrexate: case report and literature review. *J Bras Nefrol.* 2019;41(3):427-432. doi:10.1590/2175-8239-JBN-2018-0095.
- [20] Prey S, Paul C. Effect of Folic or Folinic Acid Supplementation on Methotrexate-Associated Safety and Efficacy in Inflammatory Disease: A Systematic Review. *Br. J. Dermatol.* 2009;160:622-628. doi:10.1111/j.1365-2133.2008.08876.x.
- [21] Zhang Y, Liu P, Li Y, Zhang A. Exploration of metabolite signatures using high-throughput mass spectrometry coupled with multivariate data analysis. *RSC Adv.* 2017;7:6780-6787. doi:10.1039/C6RA27461G.
- [22] Dalrymple JM, Stamp LK, O'Donnell JL, Chapman PT, Zhang M, Barclay ML. Pharmacokinetics of oral methotrexate in patients with rheumatoid arthritis. *Arthritis Rheumatism: Official Journal of the American College of Rheumatology.* 2008;58(11):3299-3308. doi:10.1002/Art.24034.

- [23] Chabner BA, Young RC. Threshold methotrexate concentration for in vivo inhibition of DNA synthesis in normal and tumorous target tissues. *J Clin Invest.* 1973;52(8):1804-1811. doi:10.1172/JCI107362.
- [24] Feinsilber D, Leoni RJ, Siripala D, Leuck J, Mears KA. Evaluation, Identification, and Management of Acute Methotrexate Toxicity in High-dose Methotrexate Administration in Hematologic Malignancies. *Cureus.* 2018;10(1):e2040. Published 2018 Jan 8. doi:10.7759/cureus.2040.
- [25] Howard SC, McCormick J, Pui CH, Buddington RK, Harvey RD. Preventing and Managing Toxicities of High-Dose Methotrexate. *Oncologist.* 2016;21(12):1471-1482. doi:10.1634/theoncologist.2015-0164.
- [26] Chiusolo P, Giammarco S, Bellesi S, et al. The role of MTHFR and RFC1 polymorphisms on toxicity and outcome of adult patients with hematological malignancies treated with high-dose methotrexate followed by leucovorin rescue. *Cancer Chemother Pharmacol.* 2012;69:691-696.
- [27] Al-Quteimat OM, Al-Badaineh MA. Methotrexate and trimethoprim-sulphamethoxazole: extremely serious and life-threatening combination. *J Clin Pharm Ther.* 2013;38(3):203-205. doi:10.1111/jcpt.12060.
- [28] Tornero Molina J, Ballina García FJ, Calvo Alén J, Caracuel Ruiz MA, et al. Recomendaciones para el uso del metotrexato en artritis reumatoide: incremento y reducción de dosis y vías de administración. *Reumatología Clínica.* 2015;11(1):3-8. <https://doi.org/10.1016/j.reuma.2014.02.012>.