

# Pseudoneurisma Hipotenar por Punción de Arteria Cubital. Presentación de Un Caso

## Reporte de Caso

CésarAlberto Silva-Mendoza<sup>1</sup>, José Antonio Silva-Mendoza<sup>2</sup>, Ricardo Chávez-Coss<sup>3</sup>, Irlanda Guerrero-Barajas<sup>4</sup> y Daniela Cárdenas-Guerrero<sup>5</sup>

<sup>1</sup> Médico Residente 4to año de Cirugía General, Hospital General, Cd. Juárez, Chihuahua

<sup>2</sup> Cirujano Plástico y Reconstructivo. Hospital General de Chihuahua, Chihuahua

<sup>3</sup> Médico Residente 3er año de Cirugía General, Hospital Regional PEMEX, Ciudad Madero, Tamaulipas

<sup>4</sup> Médico Residente de 3er año Anestesiología, Hospital General Ciudad Juárez

<sup>5</sup> Médico Residente de 2do año de Cirugía General, ISSSTE, Hospital Regional Dr. Valentín Gómez Farías, Guadalajara Jalisco

Fecha de recepción del manuscrito: 23/Febrero/2020

Fecha de aceptación del manuscrito: 10/Julio/2020

Fecha de publicación: 14/Mayo/2021

DOI: 10.5281/zenodo.4763819

### Resumen— Pseudoneurisma Hipotenar por Punción de Arteria Cubital. Presentación de Un Caso

**Introducción.** Traumatismos cerrados y accesos vasculares constituyen la etiología más común de los pseudoaneurismas arteriales periféricos. **Caso clínico.** Masculino de 71 años que refiere 2 semanas de evolución con aumento de volumen y dolor en región hipotenar de mano derecha, posterior a punción con aguja hueca. Antecedente de toxicomanías. Exploración física se observa edema, eritema, aumento de volumen, pulsátil, equimosis, y dolor a la movilización del 4º y 5o dedo, llenado capilar conservado, sin compromiso nervioso periférico. Angiotomografía: arteria cubital con marcada dilatación en su tercio distal sugestivo de pseudoaneurisma. Se confirma pseudoaneurisma roto transoperatorio, realizando una resección del mismo y coagulo contenido. **Discusión.** Mejoría del dolor, disminución del volumen, correcto llenado capilar distal, sin parestesias y funcional. Los pseudoaneurismas de arteria cubital distal por punción son poco comunes. La resección quirúrgica en zonas periféricas constituye una alternativa factible.

Rev Med Clin 2021;5(2):e14052105018

**Palabras clave**—pseudoaneurisma, arteria cubital, punción, tratamiento

### Abstract—Hypothenar Pseudoaneurysm Due to Puncture of the Ulnar Artery. A Case Report

**Introduction.** Closed traumatic injuries and vascular accesses are the most common causation of pseudoaneurysms in peripheral arteries. **Case report** A 71-year-old male who reports two weeks of evolution with increased volume and pain in the hypothenar region of the right hand, after hollow needle puncture. History of drug addiction. Physical examination shows edema, erythema, increased volume, pulsatile, ecchymosis, and pain at the mobilization of the 4th and 5th finger, preserved capillary filling, without peripheral nerve involvement. Angiotomography: ulnar artery with marked dilation in its distal third suggestive of a pseudoaneurysm. Transoperative broken pseudoaneurysm is confirmed, performing a resection of Pseudoaneurysm with contained clot. **Discussion** Improvement of pain, decrease in volume, correct distal capillary filling, no paraesthesia, and functional. Pseudoaneurysms of the distal ulnar artery by puncture are uncommon. Surgical resection in peripheral areas is a feasible alternative.

Rev Med Clin 2021;5(2):e14052105018

**Keywords**—pseudoaneurysm, ulnar artery, puncture, treatment

## INTRODUCCIÓN

Los aneurismas en la extremidad superior son poco frecuentes y representan menos del 2% en las arterias periféricas. Los vasos más afectados suelen ser los proximales debido a su mayor calibre, tales como la arteria humeral, la arteria braquial y la arteria axilar. Por otra parte, los aneurismas y pseudoaneurismas de la arteria cubital distal son aún más infrecuentes.<sup>1</sup> Se presenta el caso de un paciente masculino con pseudoaneurisma de arteria cubital distal miembro torácico derecho, de etiología traumática por punción.

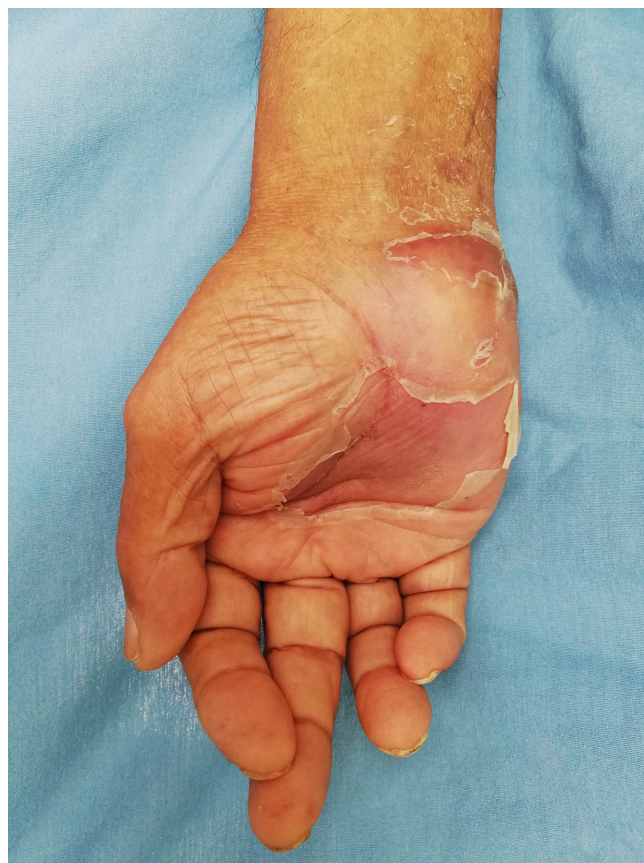## REPORTE DE CASO

Se trata de paciente masculino de 71 años de edad, recluso de un centro de rehabilitación social (CERESO), asistente de cocina, y antecedente de uso de toxicomanías en años previos. Paciente acude al servicio de urgencias refiriendo un cuadro doloroso de 2 semanas de evolución con presencia de tumoración, dolor y eritema en región hipotenar de mano derecha, resultado de punciones repetitivas con aguja hueca 15 días previos. Paciente sufrió cuadros recurrentes de síndrome de abstinencia a heroína previo al cuadro actual, sin poder aplicar con éxito en zonas de antebrazo, tobillo, femoral y dorsopalmar, por lo que recurrió a esta zona poco utilizada (Figura 1). A la exploración física se observó dicha zona con aumento de tamaño, dolorosa a la palpación, presencia de pulso, sin presencia de compromiso neurológico periférico con adecuado llenado capilar distal. Ingresa al servicio de cirugía general, se realiza de primera intención ultrasonido, reportando absceso residual en región carpiana. Tomografía, reportando aumento de volumen de piel y tejido celular subcutáneo probablemente infeccioso. Posteriormente se le realiza angiografía de la extremidad derecha, reportando marcada dilatación en el tercio distal de 34mm sugestivo de pseudoaneurisma de arteria cubital (Figura 2).

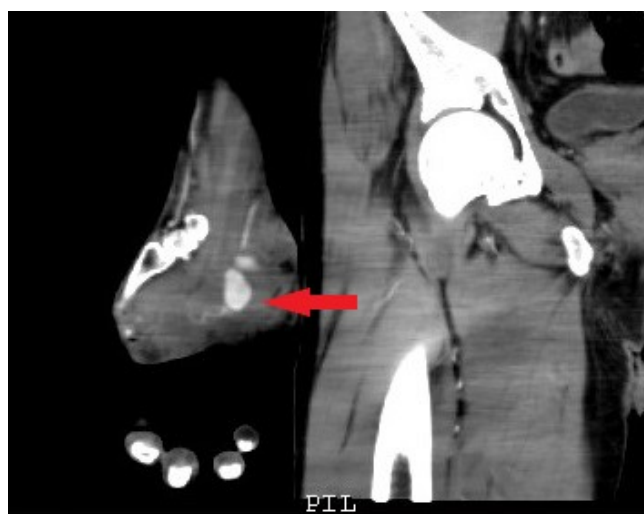En sala de operaciones, y bajo bloqueo regional, se inició identificando arteria cubital en su porción proximal a la lesión. Posteriormente se realiza incisión longitudinal de 4 cm, en región hipotenar, disecando por piel, tejido celular subcutáneo encontrando pseudoaneurisma de arteria cubital roto distal al hueso pisiforme, con coágulo contenido y sangrado activo de cabo distal (Figura 3). Se observa llenado capilar distal adecuado, sin compromiso vascular y se decide ligar arteria cubital a nivel proximal y distal al pseudoaneurisma (Figura 4).

Se corrobora hemostasia, y se realiza cierre de piel con Prolene 3-0 puntos simples y se da por terminado acto quirúrgico. Cursando con evolución postquirúrgica favorable, se egresa al paciente.

**Datos de contacto:** CésarAlberto Silva-Mendoza, Paseo Triunfo de la República Núm. 2401, Colonia Margaritas. Código postal 32300., Tel: +55 (614) 219-8721, drcesarsilva92@gmail.com



**Figure 1:** Zona de punción, eminencia hipotenar.

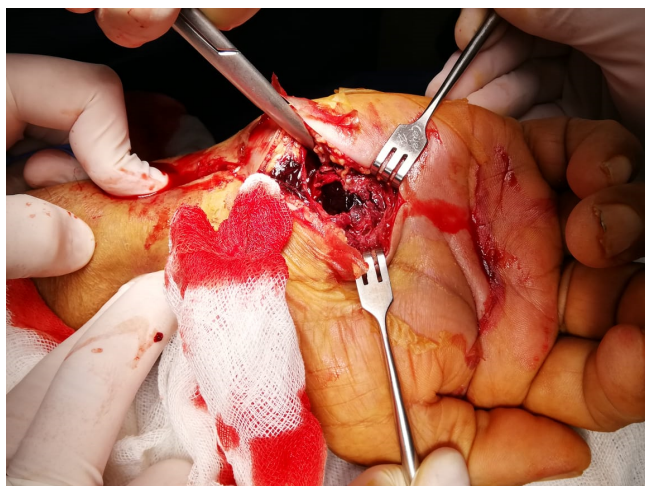


**Figure 2:** Angiotomografía evidenciando la dilatación de arteria cubital.

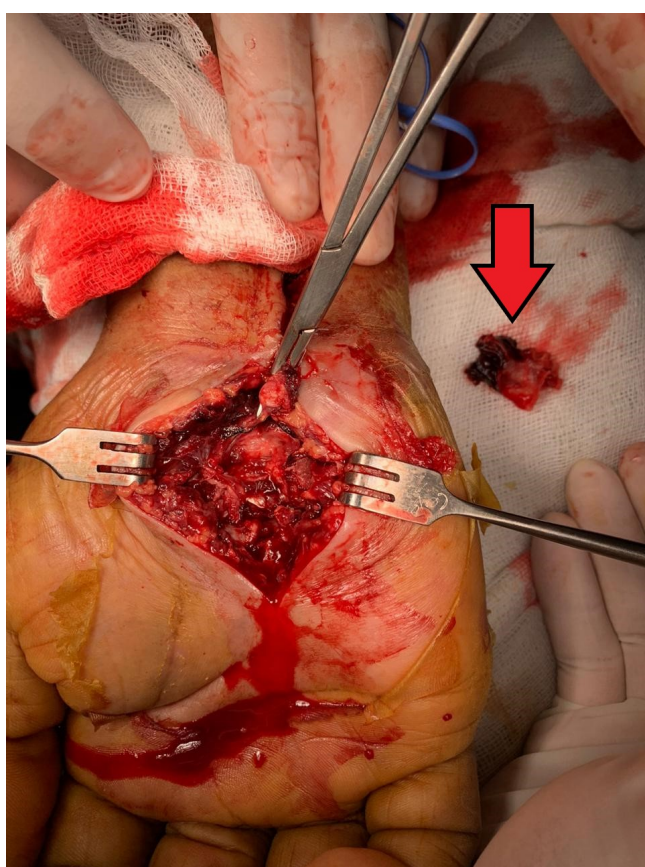
## DISCUSIÓN

Los aneurismas y pseudoaneurismas de arteria cubital son raros.<sup>2</sup> Una revisión de 10 años por el Departamento de Cirugía del Hospital General de Massachusetts, involucro 10 aneurismas cubitales de muñeca, revelando 2 pseudoaneurismas y dos trombosis.

Aunque la mayoría de los pseudoaneurismas de la arteria cubital son causados por trauma repetitivo crónico, un solo trauma directo sobre la arteria puede conducir a la formación



**Figure 3:** Pseudoaneurisma roto y coágulo contenido.



**Figure 4:** Pinzamiento y ligadura de cabo proximal. Retiro de pared vascular lesionada.

de la lesión.<sup>3</sup> En el caso previamente expuesto, se observa una lesión causada por múltiples punciones en región hipotenar por uso de toxicomanías, al ser una zona no común de sitio de punción, el caso se vuelve único en su tipo debido a la naturaleza y rareza de la lesión como menciona la literatura.

Dentro de los aneurismas de origen traumático existen síndromes con entidad propia, el síndrome del martillo hipotenar es una lesión poco común de la arteria cubital en su paso a través del canal de Guyon y se ha asociado con traumatismos repetitivos.

Su diagnóstico requiere un alto nivel de sospecha y una cuidadosa entrevista clínica. Frecuentemente consultan por dolor, intolerancia al frío o cambios de coloración; aparecen parestesias, entumecimiento o debilidad tras la oclusión de la arteria cubital dentro de los límites del canal de Guyon. Entre los signos destaca la presencia de una masa en los casos de dilatación aneurismática que puede ser pulsátil (en menos del 10%) o no, la disminución de la sensibilidad, la disminución en la velocidad del relleno capilar en el lecho ungueal, la alteración del flujo cubital en el test de Allen a nivel de la muñeca y, en los casos más graves, pueden aparecer úlceras digitales e incluso gangrena que puede llevar a la amputación digital, aunque estas manifestaciones son afortunadamente infrecuentes.<sup>4</sup>

Éste síndrome típicamente ocurre en hombres de alrededor de 40 años.<sup>5</sup> En el caso presentado el paciente refería dolor, cambios de coloración, presencia de masa pulsátil, sin embargo, no presentaba parestesias, o compromiso vascular distal.

Los pseudoaneurismas de la arteria cubital a menudo pasan desapercibidos en el examen clínico. El diagnóstico correcto es clínicamente importante, debido a que pacientes con estas lesiones tienen elevado riesgo de trombosis distal, acompañado de isquemia digital, gangrena, compresión nerviosa, ruptura o erosión ósea, así como desgaste articular.

La angiogramografía y resonancia magnética son recomendadas para excluir enfermedad tromboembólica distal o trombosis y proporcionar información preoperatoria, como anatomía normal y sus variantes.<sup>3</sup> En el caso presentado requirió múltiples estudios de imagen para determinar la lesión sospechada, de inicio el ultrasonido realizado no esclareció el diagnóstico diferencial, por lo que se debe tener alta sospecha clínica, siendo la angiogramografía computada el estudio que confirmó la dilatación vascular distal de arteria cubital sugestivo de pseudoaneurisma.

Los diagnósticos diferenciales suelen ser patologías que cursan con signos de isquemia de una extremidad superior incluyendo la enfermedad de Raynaud, vasculitis, embolia arterial de origen cardíaco, tromboangieítis obliterante, aterosclerosis con trombosis secundaria.<sup>6</sup>

Respecto al tratamiento, la compresión manual, la ligadura, la implantación de dispositivos endovasculares, la embolización, la inyección de trombina guiada por eco-Doppler y la reconstrucción quirúrgica representan las opciones terapéuticas. La reparación endovascular, mínimamente invasiva, resulta técnicamente factible en aneurismas, pseudoaneurismas y fistulas arteriovenosas del sistema arterial periférico, pero es una reparación más cara y los resultados a largo plazo no se conocen.<sup>7</sup> El tratamiento va a depender de la permeabilidad e integridad del arco palmar, de tal forma que ante la presencia de una mala compensación y aneurisma permeable se aconseja la exéresis del aneurisma más el restablecimiento de la continuidad vascular, bien sea mediante la interposición de injerto venoso o la anastomosis termino terminal, si tras

la exéresis del aneurisma los extremos de la arteria permiten una anastomosis sin tensión. Si nos encontramos con un arco palmar compensado, podrá realizarse ligadura simple de ambos extremos arteriales.<sup>2</sup> Si la reparación vascular es indicada, puede ser realizada por reparación micro vascular termino-terminal. Ocasionalmente la porción afectada de la arteria es muy extensa y se han reportado excelentes resultados con interposición venosa o injerto de derivación.<sup>2</sup>

## CONCLUSIÓN

Los pseudoaneurismas del sistema arterial periférico es una entidad sumamente rara, aunque bien conocida, existen un mínimo de casos publicados, pero en zona hipotenar no. Cabe destacar que esta entidad, muy probablemente, se encuentra infra diagnosticada, debido a las múltiples causas que producen lesión en zona mencionada, entre ellos vasculitis, síndrome de martillo hipotenar, aterosclerosis con trombosis secundaria, mordedura de insecto, etc. Por otro lado, los pacientes usuarios de drogas por vía intravenosa de uso frecuente aumentan la posibilidad de presentar un cuadro clínico similar, siendo así objetivo de estudio, así como posible candidato a tratamiento quirúrgico en un futuro.

En el caso presentado se demostró que a pesar de una buena historia clínica, exploración física, sospecha clínica y estudios de imagen de primera línea, se dificulta hacer un diagnóstico preciso de un pseudoaneurisma periférico, sin embargo se realizaron maniobras de exploración adecuada para determinar en el transoperatorio si la arteria cubital y su arco palmar se encontraba compensado por la arteria radial y su arco anastomótico, por lo que se simplificó el tratamiento de urgencia a realizar. Para el médico de primer contacto, o en el servicio de urgencias continúa siendo un reto identificar lesiones arteriales sin estudios de imagen de elección, por lo que es indispensable conocer adecuadamente los antecedentes del paciente, la anatomía de la muñeca y la mano, sus estructuras de posible lesión, así como maniobras de exploración, a fin de una mejor sospecha y práctica clínica diaria.

## CONFLICTO DE INTERÉS

El autor declara que no existen conflictos de interés.

## REFERENCIAS

- [1] Mejía Pineda A, Aguilera M, Meléndez H, Lemus J, Peñalongo M. Sagliker syndrome in patients with secondary hyperparathyroidism and chronic renal failure: Case report. *International Journal of Surgery Case Reports*. 2015;8:127-130. <https://doi.org/10.1016/j.ijscr.2015.01.044>
- [2] chakalova r. Sagliker syndrome: first four cases in Bulgaria. *giornale itialino di nefrologia*. 2016;33(3). PMID: 27545627,
- [3] Chen X, Shen B, Zou J, Ding X, Liu Z, Lv W et al. Clinical status of Sagliker syndrome: a case report and literature review. *Renal Failure*. 2014;36(5):800-803. DOI: 10.3109/0886022X.2014.890110
- [4] Padilla-Ochoa G, Chávez-Iñiguez J, Magaña-Urzúa J, Plata-Florenzano J. Síndrome de Sagliker: presentación de dos casos y revisión de la literatura. *Nefrología Latinoamericana*. 2018;15(1). DOI: 10.24875/NEFRO.18000021

- [5] León Tovar A. Síndrome de Sagliker: Reporte de un caso. *Anales de Radiología México*. 2016;15(3). <https://www.medigraphic.com/pdfs/anaradmex/arm-2016/arm163h.pdf> [https://giornaleitalianodinefrologia.it/wp-content/uploads/sites/3/pdf/GIN\\_A33V4\\_00244\\_2.pdf](https://giornaleitalianodinefrologia.it/wp-content/uploads/sites/3/pdf/GIN_A33V4_00244_2.pdf)
- [6] Qaisi M, Loeb M, Montague L, Caloss R. Mandibular Brown Tumor of Secondary Hyperparathyroidism Requiring Extensive Resection: A Forgotten Entity in the Developed World?. *Case Reports in Medicine*. 2015;2015:1-10. doi: 10.1155/2015/567543